EINZELAUSGABE

VITALFÄRBUNG AM ZENTRALNERVENSYSTEM

BEITRAG ZUR PHYSIO-PATHOLOGIE DES PLEXUS CHORIOIDEUS UND DER HIRNHÄUTE

VON

PROF. DR. EDWIN E. GOLDMANN

AUS DEN ABHANDLUNGEN DER KÖNIGL. PREUSS. AKADEMIE DER WISSENSCHAFTEN.
JAHRGANG 1913. PHYS.-MATH. CLASSE. NR. 1

MIT 4 TAFELN

BERLIN 1913

VERLAG DER KÖNIGL. AKADEMIE DER WISSENSCHAFTEN

IN COMMISSION BEI GEORG REIMER

D. v. a.

20/

22102126677

Med
K34364

Digitized by the Internet Archive
in 2016

https://archive.org/details/b2812182x

EINZELAUSGABE

VITALFÄRBUNG AM ZENTRALNERVENSYSTEM

BEITRAG ZUR PHYSIO-PATHOLOGIE DES PLEXUS CHORIOIDEUS UND DER HIRNHÄUTE

VON

PROF. DR. EDWIN E. GOLDMANN

AUS DEN ABHANDLUNGEN DER KÖNIGL. PREUSS. AKADEMIE DER WISSENSCHAFTEN.
JAHRGANG 1913. PHYS.-MATH. CLASSE. NR. 1

MIT 4 TAFELN

BERLIN 1913

VERLAG DER KÖNIGL. AKADEMIE DER WISSENSCHAFTEN

IN COMMISSION BEI GEORG REIMER

25015

Vorgelegt von Hrn. Waldeyer in der Sitzung der phys.-math. Klasse am 30. Januar 1913.
Zum Druck eingereicht am 6. März 1913, ausgegeben am 13. Juni 1913.

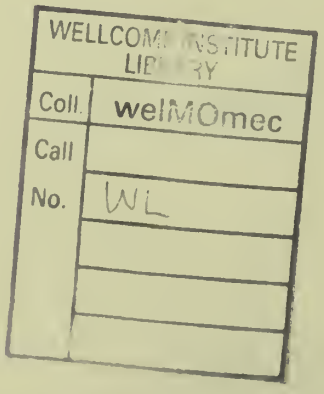

Die äußere Anregung zu den nachfolgenden Studien habe ich aus Untersuchungen geschöpft, die ich an der Plazenta von Maus und Ratte angestellt habe, um das Verhalten derselben gegenüber vitalen Farbstoffen zu bestimmen. Ich hatte zunächst die wichtige Tatsache feststellen können, daß trotz der ausgedehntesten Färbung des Muttertieres, der Plazenta und der Eihäute der Fötus völlig ungefärbt bleibt. Wenn ich sogar Farbstoffe wie Cyanosin zur Injektion verwandte, dessen Diffusionsvermögen ein so großes ist, daß es selbst vom Magendarmkanal aus innerhalb weniger Minuten diffuse Rotfärbung des Muttertieres veranlaßt, blieb der Fötus farblos, während anderseits die Färbung sich beim Neugeborenen gleich geltend machte, sobald es die ersten Milchtropfen von der Mutter empfing. Die Plazenta schützt demgemäß den Embryo vor der Einwirkung der Farbstoffe. Andererseits hat die genaue histologische Untersuchung der Plazenta gezeigt, daß spezifische Zellelemente desselben, welche vorwiegend fötalen Ursprungs sind, die Speicherung der vitalen Farbstoffe veranlassen. Anderweitige histochemische Untersuchungen, insbesondere solche, die den Glykogen- und Fettstoffwechsel der Plazenta umfaßten, hatten ergeben, daß genau die gleichen Zellelemente, welche die vitalen Farbstoffe in der Plazenta binden, auch Fett und Glykogen aus den mütterlichen Ernährungsbahnen aufnehmen und temporär speichern, ehe diese Substanzen in den fötalen Kreislauf übergehen.

Nun hat das Studium über die Verteilung vitaler Farbstoffe in den Organismus der mannigfachsten Tierspezies dargetan, daß trotz allgemeinster Beteiligung der Körpergewebe das zentrale Nervensystem unbeeinflußt bleibt. Auch wenn die Vitalfärbung »hoch« getrieben wird und die Gewebe intensiv gefärbt sind, bleibt das zentrale Nervensystem schneeweiß; nur an einer einzigen Stelle gelangt der Farbstoff im zentralen Nervensystem zur

Ausscheidung, und zwar in den Epithelzellen des Plexus chorioideus. Auf die besonderen Verhältnisse an der Hypophyse komme ich noch genauer zu sprechen. Diese Erscheinungen im Zusammenhange mit den vorhin erwähnten Beobachtungen an der Plazenta veranlaßten mich, den Plexus chorioideus einer erneuten histochemischen Untersuchung zu unterziehen, mit Rücksicht auf folgende Fragen:

1. Versieht der Plexus chorioideus bereits im fötalen Leben eine spezifische Funktion und welche?
2. Wie verhält sich das Epithel gegenüber vitalen Farbstoffen?

Hieran anschließend ergab sich

3. als weiteres Problem, das Verhalten der vitalen Farbstoffe sowie ihre pharmakodynamische Wirkung zu bestimmen, je nachdem sie von der Gefäßbahn oder vom Lumbalsack aus appliziert wurden.

I.

Meine Studien über den fötalen Plexus habe ich ausschließlich an Ratten und Mäusen angestellt, nicht zum mindesten aus dem Grunde, weil ich bei diesen Tieren die ausgedehntesten histochemischen Untersuchungen in verschiedensten Stadien ihrer Entwicklung unter normalen und pathologischen Verhältnissen bereits ausgeführt hatte. Bei der Maus und Ratte stellt ferner die fötale Anlage ein so kleines Untersuchungsobjekt dar, daß man dieselbe leicht in situ, nebst Uteruswand in Serienschnitte zerlegen kann, wobei man in einem einzigen mikroskopischen Schnitte histochemische Übersichtsbilder ganzer Organsysteme erhält.

Bekanntlich haben innerhalb der letzten Jahre, seitdem verfeinerte histochemische Untersuchungsmethoden bekanntgeworden sind, zahlreiche Untersuchungen über das Vorkommen von Glykogen in fötalen Geweben stattgefunden. Dieselben haben eindeutig ergeben, daß das Glykogen ein außerordentlich wichtiges Baumaterial im fötalen Haushalte darstellt. An anderer Stelle habe ich ausführlich dargetan, wie neben der allgemeinen Verteilung des Glykogens im fötalen Organismus, sein zeitliches Auftreten in den einzelnen Organen, entsprechend den verschiedenen Stadien der Embryonalentwicklung, unser besonderes Interesse herausfordert. Es mußte nun auffallen, daß bei der Ubiquität des Glykogens im Fötalkörper

dasselbe nach Angabe der Mehrzahl der Autoren im fötalen Nervensystem fehlen sollte. Von neueren Autoren seien nur Barfurth und Gierke erwähnt. Barfurth schreibt (S. 229): »Gehirn und Rückenmark der von mir untersuchten Embryonen von Schafen, Rehen, Meerschweinchen, Kaninchen, der Forelle und des Frosches waren glykogenfrei.« Anderseits sagt er von wirbellosen Tieren: »Die eigentlich tätigen nervösen Elemente weisen nur unbedeutende Spuren von Glykogen auf; ihre bindegewebigen Hüllen spielen aber Vorratskammern, in denen die Aufspeicherung erfolgt.

Ähnlich negativ lauten die Angaben Gierkes. »Bei menschlichen Neugeborenen hat zwar Cramer chemisch geringe Glykogenmengen nachgewiesen, mikroskopisch erwies sich aber das Gehirn für unsere mikrochemischen Methoden stets völlig glykogenfrei« (S. 513).

In grellem Widerspruch hierzu stehen die Beobachtungen Creightons, der bei Katzenembryonen von drei Zoll Länge Glykogen auf das reichlichste im Epithel des Plexus chorioideus angetroffen hat. Er schreibt S. 20:

»The Glycogen of the choroid plexus about the middle of embryonic life is so abundant, and in an jodine preparation it seems so to dominate the whole structure, that it suggests a glandular function of the epithelium, as if this somewhat compact body filling the whole space of the ventricle, were for the time being an excretory or metabolic organ related to the growth of the brain.« Auch beim menschlichen Embryo ist Glykogen im Plexusepithel beschrieben worden, und zwar von Loeper, der die Angabe macht (S. 1011): »L'épithélium des plexus choroïdes est très caractéristique. Chez le foetus il est cubique vacuolaire et rempli de volumineuses granulations glycogéniques qu'on ne rencontre en aussi grande abondance en aucun autre point du cerveau.«

Gelegentlich einer Demonstration meiner Präparate, die gleich näher beschrieben werden sollen, machte mich Ehrlich auf eine unter seiner Leitung entstandene, in der einschlägigen Literatur bisher ganz übersehene wichtige Dissertation Meyers aufmerksam, die schon 1884 zu unserem Thema bemerkenswerte Beiträge lieferte. Meyers Untersuchungen sind mit Ehrlichs Glykogenmethode an Hühner- und Kaninchenembryonen ausgeführt worden. »Erst am 8. Tage zeigte sich beim Hühnerembryo ein glykogenhaltiger Streifen im Gehirn« (S. 11). Hieran anschließend führt Meyer aus, daß es ihm gelungen sei, in dem Zentralorgan aller von ihm

untersuchten Embryonen, beim Huhn, beim Kaninchen, bei der Maus und endlich beim Menschen Glykogen in geringer Menge aufzufinden, und zwar nicht diffus, sondern in Gestalt von »fest konturierten Gebilden«. Sonderbarerweise vermißte Meyer beim Hühnchen Glykogen in den Chorioidealzotten in allen von ihm untersuchten Entwicklungsstadien. Den Höhepunkt erreichte die Glykogenspeicherung beim Hühnchenembryo am 15. Tage der Entwicklung. Außer im Gehirn wurde Glykogen von Meyer am Rückenmark gefunden, und zwar »in staunenswerter Dichte am Sinus rhomboideus, wenn auch nur auf kurzen Strecken und sehr beschränkten Bezirken« (S. 14). Dem Embryo des Hühnchens analog verhielt sich der des Kaninchens, von jenem nur unterschieden durch den positiven Ausfall der Glykogenreaktion am Plexus chorioideus. Beiden gemeinschaftlich ist jedoch ein genau in der Medianlinie verlaufender glykogenhaltiger Streifen, der durch die ganze Medulla oblongata bis hinauf zum Mittelhirn sich erstreckt, niemals aber auf das Rückenmark übergreifen soll. Das glykogenhaltige Gebilde, sagt Meyer, »gleicht dem Durchschnitt eines Champagnerglases, dessen Fuß direkt am mittleren Schädelbalken aufruht, dessen Öffnung dagegen das hohe Epithel der Medulla oblongata gleichsam hervorquellen läßt« (S. 26). Das Glykogen liegt in feinen, ungleichmäßigen Tropfen da, ohne daß seine Beziehung zu Zellen sich sicher bestimmen ließe. Einen ähnlichen Glykogenstreifen der Medulla, in seiner Ausdehnung und Form wechselnd, hat Meyer bei der Maus und auch bei einem fünfmonatlichen menschlichen Fötus gefunden. Er neigt zu der Ansicht, daß der Glykogenstreifen ein Verwachsungsphänomen darstellt. In postembryonalen Gehirnen verschwindet der Strang sofort, beim Kaninchen bleibt er noch kurze Zeit bestehen, wenn auch bloß in Rudimenten. Die Plexus chorioidei halten das Glykogen etwas länger zurück.

Bei meinen Glykogenstudien habe ich die Karminmethode von Best bevorzugt, wobei ich zur sichereren Fällung geringster Glykogenmengen Alkohol vom schlagenden Herzen des Muttertieres injizierte. In frühesten Stadien der Embryonalentwicklung von Maus und Ratte habe auch ich im primitiven Medullarrohr Glykogen vermißt. Das Epithel der Medullarrinne war glykogenfrei. Sobald aber die Differenzierung des Gehirns so weit vorgeschritten ist, daß die Plexus chorioidei als solche erkennbar werden, dann tritt in der Gehirnanlage Glykogen an außerordentlich charakteristischer Stelle auf. Vor allem sei des Plexusepithels gedacht. Wie die beifolgen-

den Figuren (Taf. I, Fig. 1 und 2) ergeben, heben sich die Plexuszotten als leuchtend rote Gebilde von ihrer Umgebung ab. Frei in den Räumen des 4., 3. und der beiden Seitenventrikel liegen größere und kleinere runde, durch das Karmin lebhaft gefärbte Tropfen, von denen eine große Zahl in kontinuierlichem Zusammenhange mit dem Plexusepithel stehen. Die Zellen des letzteren zeigen ihr Protoplasma dicht angefüllt mit roten Schollen, Tropfen und Tröpfchen, die den basal gelegenen, durch die Hämatoxylingegenfärbung blau tingierten Kern verdecken können. Vielfach liegt die Epithelfläche benachbarter Zotten dicht aneinander, dann sind sie durch solide Glykogenbrücken miteinander verbunden. Auf das schärfste hebt sich jeweils das Plexusepithel von dem benachbarten Ventrikelepithel ab, insofern als die Plexusepithelien durchweg glykogenhaltig sind, während anderseits das Ventrikelepithel völlig glykogenfrei ist. Neben freien Glykogentropfen findet man in der Ventrikelhöhle abgestoßene Epithelien, deren Kern die Kernfarbe nur schwach annimmt, während ihr vakuoläres glykogenfreies Protoplasma wie ausgelaugt erscheint. Mitosen wurden auch in glykogenhaltigen Plexusstellen angetroffen, wohl ein sicherer Beweis dafür, daß die Anwesenheit des Glykogens im Zellenleibe keineswegs degenerativen Ursprungs ist. Bei völliger Entwicklung der Großhirnbläschen gewinnt man den Eindruck, als wäre der Glykogenreichtum im Plexus der Seitenventrikel größer als in dem des 3. oder 4. Ventrikels. Weder am Plexus des 4., noch an demjenigen der Seitenventrikel ließ sich Glykogen in dem gefäßhaltigen Bindegewebe der Zotten nachweisen. Der glykogenhaltige Plexus des 3. Ventrikels jedoch schien auf einer basalen Glykogenplatte aufzuruhen, in dem größere Glykogentropfen prävalierten. Die Anwesenheit von Glykogen im Plexusepithel war auch einige Tage nach der Geburt der Mäuse- und Rattenföten nachweisbar.

Von dem an zellige Gebilde des zentralen Nervensystems gebundenen Glykogen hob sich jenes Glykogen ab, welches scheinbar frei und extrazellulär gelegen war, einerseits im Nervengewebe selbst, anderseits in den Gehirn- und Rückenmarkshäuten. Allenthalben handelte es sich um leuchtend rote Tropfen und Tröpfchen, die zum Teil isoliert, zum Teil in zusammenhängenden Formationen auftraten. Von dem letzteren sei zunächst die Rede, vgl. Taf. I *c* und *d* Im ganzen Verlaufe des Rückenmarkes habe ich der Commissura auterior entsprechend eine Glykogensäule beobachtet, die, von dem Pialseptum ausgehend, bis hart an das Epithel

des Zentralkanales heranreichte. An der Medulla oblongata ändert sich das Verhältnis des Glykogenstreifens insofern, als nunmehr eine aus Körnern und Körnchen aufgebaute Platte den ganzen Querschnitt der Medulla, und zwar im anterioren posterioren Durchmesser durchsetzt. Eine Unterbrechung erfährt die Platte allein im Gebiete des Zentralkanales. Da, wo der letztere zur Rautengrube sich erweitert, tritt eine entsprechende Verbreiterung der Glykogenplatte auf, sie bleibt aber stets subepithelial. Im Gebiete des Mittelhirns nimmt die Platte eine ähnliche Lage zum Aquaeductus Sylvii ein, wie ich sie soeben vom Zentralkanal der Medulla oblongata beschrieben habe. In dem Bereiche des 3. Ventrikels ist die Platte geschwunden. Mit Sicherheit ließ sich nun feststellen, daß diese streifen- und plattenartigen Verbände von Glykogenschollen ohne Zusammenhang mit Zellelementen bleiben. Sie scheinen zwischen dem Geflechte der marklosen Nervenfasern und zwischen den Nervenzellen wie eingefilzt zu sein.

Ich erwähnte schon, daß außer diesen Glykogenstreifen auch isolierte Glykogentröpfchen angetroffen werden. Besonders reichlich lagen sie z. B. in der weißen Substanz des Rückenmarks, und zwar vorwiegend an der Peripherie derselben, desgleichen auch in der unmittelbaren Umgebung jener Glykogensäulen, die die vordere Kommissur auszeichnen. Ebenso fand man solche isolierte Glykogentropfen im Nach- und Mittelhirn reichlich zu beiden Seiten der soeben beschriebenen medialen Glykogenplatten. Aber auch scheinbar regellos verteilt, sowohl in der weißen als auch in der grauen Substanz, sind die roten Tropfen zu sehen. Vielfach sah es so aus, als wären sie von den anstoßenden Subarachnoidealräumen aus eingeschwemmt worden. Konstant fand sich nämlich das Glykogen in den Hirnhäuten, allerdings überwiegend stark in den weichen. Auch hier habe ich den sicheren Eindruck gewonnen, daß, von vereinzelten Zellen abgesehen, das Glykogen extrazellulär gelegen ist. Ganz besonders an solchen Stellen, wo das Maschenwerk der Subarachnoidea enger entwickelt war, konnte man die Glykogentröpfchen in den Maschenräumen selbst erkennen, von den feinen kernhaltigen Bindegewebsfasern gleichsam eingeschlossen. Größere subarachnoidal gelegene Glykogenhaufen zeigten sich im Bereiche der von Key und Retzius so genau beschriebenen, basalen Zisternen.

Nach dem ganzen geschilderten Befunde kann es einem Zweifel kaum unterliegen, daß für das zentrale Nervensystem des Fötus das Glykogen in der Tat ein wichtiges Bauelement darstellt. Erscheint es darum nicht

von besonderer Bedeutung, daß allein im Plexusepithel Glykogen eine exquisit intrazelluläre Lage besitzt? Wer derartige Präparate durchmustert, vor allem die zahllosen Tropfen und Schollen beachtet, die zum Teil mit dem Plexusepithel noch zusammenhängen, zum Teil von ihm bereits losgelöst, frei in der Ventrikelhöhle liegen, der muß zu dem Schluß gedrängt werden, daß das Glykogen geradezu ein Ausscheidungsprodukt der Plexuszellen darstellt. Spricht nicht die ganze Art seiner Verteilung in dem Subarachnoidealraum dafür, daß Glykogen in ihn eingeschwemmt wird und von hier aus in die Substanz des Gehirns und Rückenmarkes gelangt, ihre weiße sowie ihre graue Substanz durchsetzend? Welche ist aber die Bedeutung jener Glykogensäulen und -platten, die ich am Rückenmark am Nach- und Mittelhirn, ebenso wie Meyer gefunden habe? Die plausibelste Erklärung für diese Gebilde scheint mir die zu sein, daß sie solchen Stellen des zentralen Nervensystems entsprechen, wo in besonders reichem Maße Gefäße bez. Lymphgefäße in die Nervensubstanz eindringen. Wir hätten es also auch hier nur mit einem Einschwemmungsphänomen von Glykogen aus dem Subarachnoidealraum zu tun. Es muß weiteren Untersuchungen vorbehalten werden, ob nicht an solchen Stellen gleichsam Depots von Baumaterial für die weitere Entwicklung des Nervensystems gebildet werden.

Läßt sich nun auch postembryonal Glykogen im zentralen Nervensystem, speziell im Plexusepithel, nachweisen? Ich habe schon erwähnt, daß bei neugeborenen Tieren der Glykogennachweis in dem Plexusepithel mehrere Tage nach der Geburt gelingt. Meine Untersuchungen reichen etwa bis zum 14. Tage. Bei völlig ausgewachsenen Tieren habe ich in allen darauf untersuchten Fällen, weder bei der Maus noch bei der Ratte, mikrochemisch im Plexusepithel oder auch sonst im Gehirn Glykogen darstellen können. Ich habe auch nicht versäumt, das Gehirn von Tieren in verschiedenen Stadien der Gravidität zu untersuchen. Auch hierbei fiel die Untersuchung fast ausnahmslos negativ aus. Um so bemerkenswerter muß daher die Angabe Yoschimuras erscheinen, daß ihm vermittels der Färbung nach Best der Glykogennachweis im Plexusepithel am menschlichen Material aus verschiedensten Lebensaltern gelungen ist, und zwar gleichzeitig im Plexusepithel der Seitenventrikel und des 3. und 4. Ventrikels. Leider erfahren wir nicht von Yoschimura, ob sein »Menschenmaterial« gesunden oder kranken Individuen entstammte. Wichtig ist, daß der posi-

tive Befund ausnahmslos ein intrazellulärer war. Die Glykogenkörner liegen nach Yoschimura »im ganzen Zelleibe zerstreut, in Vakuolen, ja sogar außerhalb der Zelle frei an deren Oberfläche« (S. 9). Also durchaus meinen Befunden am fötalen Plexus entsprechend.

In diesem Zusammenhange erscheint es sicherlich von Interesse, daß bereits im Jahre 1858 von Claude Bernard eine die Fehlingsche Lösung reduzierende Substanz in der Zerebrospinalflüssigkeit entdeckt worden ist, die er für Traubenzucker gehalten hat.

Ausgedehntere chemische Untersuchungen über diesen Punkt liegen aus neuerer Zeit von Mott vor, der den Nachweis erbracht hat, daß Glukose in der Tat unter normalen Verhältnissen in Mengen von 1.2 bis 2.5 Promille in der Zerebrospinalflüssigkeit des Menschen vorhanden ist, daß dieses Mengenverhältnis allerdings ein geringeres wird bei gewissen Störungen im zentralen Nervensystem, z. B. bei Dementia praecox. Mott ist übrigens auf Grund seiner Untersuchungen zu der Ansicht gelangt, daß Glukose für die Funktion des zentralen Nervensystems von großer Bedeutung ist.

Demgemäß gewinnt der Befund von Glykogen im Plexus chorioideus eine erhöhte Wichtigkeit, und zwar im Hinblick auf die sekretorische Tätigkeit des Plexusepithels einerseits, mit Rücksicht auf den Glykogengehalt des zentralen Nervensystems anderseits.

Auf die besonderen Verhältnisse der Hypophyse, was ihren Glykogengehalt betrifft, komme ich weiter unten genauer zurück.

Es mußte nun von besonderem Interesse sein, die Frage zu prüfen, ob unter pathologischen Verhältnissen Glykogen im zentralen Nervensystem, speziell im Plexusepithel, nachgewiesen worden ist. Hierüber liegen leider nur spärliche Angaben, soweit ich die Literatur übersehe, vor. Was das Plexusepithel anbetrifft, so erwähnt Loeper (S. 1012), daß bei Erwachsenen er nur in drei Fällen Glykogen im Plexusepithel nachweisen konnte. Es handelte sich um Diabetiker mit starker Zuckerausscheidung, bei denen auch der Liquor reichlich Zucker enthielt. Ähnliche positive Befunde über Glykogen im zentralen Nervensystem von Diabetikern sind von Neubert (S. 65) und Best erhoben worden. Abgesehen von Diabetes ist auch bei der Miliartuberkulose von Devaux Glykogen in der Hirnrinde gefunden worden. Außerordentlich wichtig erscheint es mir, daß auch unter pathologischen Verhältnissen das Glykogen im Plexusepithel intrazellulär,

im übrigen Nervensystem vorwiegend extrazellulär, und zwar besonders reichlich entlang den Pialscheiden der Hirnrinde, in perivaskulären Lymphräumen des zentralen Nervensystems angetroffen wurde. Die Anwesenheit von Glykogen zuweilen in Ganglienzellen erklärt sich zwanglos aus der Tatsache, daß Glykogentropfen »in den Lücken um die Nervenzellen lagen, analog wie in den Lymphspalten« (S. 66 Neubert).

Also auch die pathologischen Erfahrungen sprechen dafür, daß die Ausscheidung von Glykogen vom Plexusepithel erfolgt, und daß das im zentralen Nervensystem befindliche Glykogen sekundär in die Lymphräume und in die Ganglienzellen durch die Zerebrospinalflüssigkeit gelangt. Die Bedeutung dieser Tatsache wird aus meinen bald mitzuteilenden, vitalfärberischen Untersuchungen erhellen.

Ich habe nun in jüngster Zeit den Nachweis erbringen können, daß Zellelemente, die sonst nur im fötalen Leben glykogenhaltig sind, auch im postfötalen Zustande glykogenspeichernd werden können, wenn erhöhte physiologische Ansprüche an sie gestellt werden. Die Epidermiszelle, welche bei der Überhäutung einer Wunde beteiligt ist, zeigt Glykogen in ihrem Protoplasma wie beim Fötus. Desgleichen findet sich im Bronchialepithel des Erwachsenen ähnlich wie beim Fötus Glykogen, wenn der Bronchus etwa in einer tuberkulösen Infiltrationszone gelegen ist. Sollte daher nicht auch beim Plexusepithel die Wiederkehr zu dem glykogenhaltigen Fötalzustande damit zusammenhängen, daß beim Ersatz absterbender oder abgestorbener Nervensubstanz vom Plexusepithel jenes Baumaterial von neuem herbeigeschafft werden muß, welches bei dem Wachstum des zentralen Nervensystems eine so hohe Bedeutung besitzt? Sei dem wie ihm wolle, ich hoffe, durch meine Ausführungen die Anregung dazu gegeben zu haben, daß künftighin in weit umfangreicherem Maße, als es bisher der Fall gewesen ist, das Verhalten des Plexusepithels bei den mannigfachen Störungen des zentralen Nervensystems untersucht wird. Erst dann werden die unter pathologischen Verhältnissen verzeichneten qualitativen und quantitativen Veränderungen der Zerebrospinalflüssigkeit eine sicherere Grundlage erhalten. Doch ehe ich diese Ansicht näher begründen kann, muß ich den zweiten Teil meiner Untersuchung über das Verhalten des Plexusepithels gegenüber vitalen Färbungen mitteilen.

II.

Im wesentlichen haben Untersuchungen dieser Art den Zweck verfolgt, neue Tatsachen zur Klärung der heute noch vielumstrittenen Frage herbeizuführen, ob und inwieweit der Plexus chorioideus bei der Bildung und der besonderen chemischen Zusammensetzung der Zerebrospinalflüssigkeit beteiligt ist.

Seitdem Luschka das Vorkommen von Granula im Protoplasma der Plexuszellen und deren Ausstoßung in die Ventrikelflüssigkeit beschrieben hat, sind bis in die neueste Zeit die mannigfachsten histologischen Methoden in Anwendung gezogen worden, um den histochemischen Charakter der auch an ungefärbten Präparaten im Protoplasma der Plexuszellen sichtbaren Tropfen und Körner genauer zu bestimmen. Desgleichen sind die Veränderungen dieser Gebilde unter dem Einflusse zahlreicher sekretbefördernder und sekrethemmender Substanzen studiert und beschrieben worden. Ausgedehnte Zusammenstellungen der einschlägigen Literatur finden sich in den aus jüngster Zeit stammenden Arbeiten von Yoschimura, Hworostuchin und Engel. Fast übereinstimmend gelangen sämtliche Autoren zu dem Schluß, daß das Plexusepithel sekretorische Funktionen besitzt. So schreibt Engel (S. 200): »Es lassen sich in den epithelialen Zellen des Plexus chorioideus des Menschen mit geeigneten Methoden Struktureigentümlichkeiten darstellen, welche als Ausdruck einer sekretorischen Tätigkeit aufgefaßt werden dürfen. Sie bestehen in dem Auftreten von Granula im Zellenleibe, welche sich fuchsinophil und basophil verhalten. Die verschiedene Zahl und Anordnung der Granula in den Elementen, die Veränderungen in der Form der Zellen, in der Lage und im feineren Bau des Kernes müssen als Ausdruck der Phasen eines Sekretionsprozesses gelten.« Ich führe noch aus der Arbeit von Hworostuchin folgende Leitsätze an (S. 240). »Das Studium des feineren Baues des den Plexus chorioideus des Seitenventrikels und des 4. Ventrikels bedeckenden Epithels ergibt positive Resultate hinsichtlich der Beteiligung desselben an der Bildung des Liquor cerebrospinalis. In den ruhenden Drüsenzellen des Plexus chorioideus sowie in den frühen Sekretionsstadien sind Mitochondrien vorhanden, hinsichtlich derer Gründe vorliegen, sie für identisch mit den vegetativen Fäden Altmanns zu halten. In den späteren Sekretionsstadien sind in den Epithelzellen Gebilde sichtbar, die an die Halbmondkörperchen von M. Heidenhain erinnern.« Hinsichtlich

der von den Drüsenzellen ausgearbeiteten Produkten gelang es Hworostuchin Lezithin festzustellen, ein Befund, der auch von Yoschimura, Ciaccio und andern erhoben worden ist.

Die sekretorische Funktion des Plexusepithels ist jedoch von besonderer Art; schon Petit und Gérard haben auf folgende Eigentümlichkeit derselben hingewiesen (S. 619): »L'élément sécrétant est en rapport immédiat avec le sang, dans lequel il baigne par sa portion basale. Mais contrairement aux glandes à sécrétion interne proprement dites, le produit élaboré par les plexus, n'est pas directement résorbé par la voie sanguine; il s'écoule d'abord dans une cavité intermédiare.

Il résulte de ces dispositions anatomiques, que les plexus du système nerveux central peuvent être considérés comme des glandes à sécrétion externe, mais à destination interne. On remarquera, en autre, que dans un tel appareil les rapports reciproques des éléments constitutifs sont inverses des ceux qu'on observe dans les glandes à sécrétion externe.«

In welcher Weise die Sekretionsprodukte in die Zerebrospinalflüssigkeit gelangen, darüber sollten vitale bzw. supravitale Färbungen Aufschluß geben. Wohl die gründlichsten Untersuchungen dieser Art stammen von Schläpfer. Die neuere Arbeit von Francini war mir leider im Original nicht zugänglich. Nach ihm soll voneinander unabhängig im Protoplasma und Kern der Plexuszellen eine Tröpfchen- bzw. Körnchenbildung vor sich gehen. Noch vor ihrer Ausstoßung aus dem Zellenleibe findet eine Durchtränkung des Tröpfchens mit der Körnchensubstanz des Kernes derart statt, daß die letztere einen stark färbbaren Saum des Tröpfchens veranlaßt. Erst jetzt kommt es zur Ausstoßung, wonach im Zellenleibe Vakuolen zurückbleiben sollen.

Meine eigenen Untersuchungen stehen denjenigen von Schläpfer am nächsten, dem wohl das Verdienst zukommt, zuerst in umfassendster Weise die Vitalfärbung für die Bestimmung der Plexusfunktionen verwandt zu haben. Schläpfers Versuche sind mit Methylenblau und Neutralrot vorgenommen worden, also mit Farbstoffen, die bei intravitaler Applikation durch Reduktion und Reoxidation ständig chemischen Alterationen unterworfen sind. Beide Farbstoffe besitzen in wechselndem Grade toxische Eigenschaften, die darum ihre Applikation beeinträchtigen. Zudem gelingt die Fixation der mit diesen Farbstoffen vital gefärbten Geweben nur in unvollkommener Weise. Aus allen diesen Gründen mußte sich Schläpfer vorwiegend auf

supravitale Färbungsmethoden am entblößten oder herausgeschnittenen Plexus beschränken. Es gelang ihm am Protoplasma der Plexuszellen granuläre, von ihm als Globuloplasten bezeichnete Gebilde darzustellen, welche bei der Anwendung eines Gemisches von vital wirkenden Farbstoffen ein selektives Vermögen für die einzelnen Komponenten der Farbstoffmischung entfalteten. Das färberische Verhalten dieser Globuloplasten veranlaßte Schläpfer anzunehmen, »daß sie feinste plasmatische Eiweißsuspensionskügelchen sind, umhüllt von einer dünnen Schicht einer lipoidartigen Substanz« (S. 133).

Die lipoide Schicht, das »färbende Prinzip«, bildet also nur die Kugelhülle, die bei Anwendung von Verdauungsfermenten, z. B. von Trypsin, seiner Wirkung widerstrebt. Da die interglobuloplastische, albuminoide Substanz bei der Trypsinwirkung in Lösung übergeht, lassen sich die Globuloplasten isolieren. Diese Gebilde besitzen nun nicht allein, nach Schläpfer, eine morphologische, sondern auch eine funktionelle Selbständigkeit, die aus ihrer Selektionsfähigkeit für Farbstoffe, aus ihrem Vermögen Fermente zu bilden, und anderem sich erschließen läßt. Ob das Selektionsvermögen der Globuloplasten für verschiedene Farbstoffe auch auf chemische Verschiedenheiten unter denselben schließen läßt, vermag Schläpfer nicht zu entscheiden. Jedenfalls gewährt nach seiner Ansicht die vitale Färbung einen Aufschluß über den Sekretionsmechanismus. Durch Schwinden der Grenzhaut fließen die Globuloplasten zu Tropfen zusammen, welche bei Zunahme ihres Volumens an Farbintensität und Oberflächenspannung abnehmen. Sie zerplatzen schließlich intrazellulär, wölben die Zellwand gegen das Ventrikellumen vor und treten heraus. Schläpfer hat nun durch eine äußerst sinnreiche Versuchsanordnung küpenbildende Vitalfarben, insbesondere wieder das Methylenblau dazu verwandt, um das intrazelluläre Verhalten des Sauerstoffes zu untersuchen. Hierbei gelangte er zu dem wichtigen Schluß, »daß die Verbrennungsprozesse sehr wahrscheinlich an die Globuloplasten gebunden sind, ihnen also außer physiologischen auch chemische Funktionen direkt zugesprochen werden müssen« (S. 140).

»Damit erscheint die Zelle in der Tat in einen großen Teil von chemischen Bezirken zu zerfallen, die alle durch Lipoidhüllen individualisiert sind.«

Ich habe nun bei meinen Versuchen nur Vitalfarben verwandt, von denen ich durch vorausgegangene ausgiebige Versuche habe feststellen

können, daß sie trotz intensiveren vitalfärbenden Eigenschaften und trotz hoher Dosierung nennenswerte toxischen Eigenschaften, insbesondere an dem Nervensystem nicht entfalten. Ausgehend von der durch die klassischen Versuche Ehrlichs erwiesenen großen Labilität des Nervensystems gegenüber Zirkulationsstörungen, vor allem gegenüber den Erscheinungen des Absterbens, habe ich die betreffenden Farben nur intravital angewandt. Hierzu veranlaßte mich insbesondere der Umstand, daß es mir gelungen war, durch Formalin die Vitalfarben im Gewebe so zu fixieren, daß die mikroskopischen Schnittbilder das Verhalten des lebenden Gewebes in allen Einzelheiten widerspiegeln. Wenn ich im folgenden nur von Trypanblau und Isaminblau spreche, so will ich gleich erwähnen, daß sämtliche in der jüngsten Zeit, insbesondere von Schulemann beschriebenen Vitalfarben, dem Trypan- und Isaminblau gleiche Bilder des Plexusepithels liefern.

Über die Technik nur zwei Worte, da dieselbe in allen Punkten jener gleicht, die ich in meinen Monographien genauer beschrieben habe. Am klarsten werden die histologischen Bilder, wenn man die Versuchstiere durch wiederholte, in Zwischenräumen von 4 bis 6 Tagen vorgenommene Farbstoffinjektionen in der Färbung hochtreibt. Vor Entnahme des zentralen Nervensystems wird an dem narkotisierten Tier eine Formolinjektion vom schlagenden Herzen aus vorgenommen. Nach völliger Fixation und Härtung des Gehirns in einer 10prozentigen Formollösung werden von demselben Gefrierschnitte angelegt, die zur Darstellung der Zellkerne mit Alaunkarmin gegengefärbt werden. Schon makroskopisch lassen sich an Schnitten, die parallel zur Längsachse des Gehirns gelegt, die Seitenventrikel freilegen, die blauen Plexuszotten im Seitenventrikel erkennen, die um so mehr hervorstechen, als sie das einzige Gebilde im Gehirn darstellen, welches die Vitalfarbe angenommen hat. Das übrige Gehirn und Rückenmark bleibt schneeweiß. Meine Untersuchungen beziehen sich auf Frosch, Maus, Ratte, Meerschweinchen, Kaninchen, Hund und Affe. Bei allen diesen Tieren finden wir die nämlichen Erscheinungen, Vitalfärbung des Plexus, Ausbleiben jeder Färbung des übrigen zentralen Nervensystems.

Bezüglich der Zerebrospinalflüssigkeit muß ich meine im Jahre 1909 gemachten Angaben dahin modifizieren, daß in der Regel die Zerebrospinalflüssigkeit auch bei Tieren, bei denen die Färbung hochgetrieben worden

ist, ungefärbt bleibt. Geht das Tier etwa an dem Effekte einer toxischen Farbdose zugrunde, oder geschieht die Untersuchung der Flüssigkeit erst einige Zeit nach dem eingetretenen Tode des Tieres, so kann auch die Zerebrospinalflüssigkeit eine schwache Tinktion darbieten. Diese Färbung stellt also die Ausnahme dar, worauf übrigens auch Bouffard für das Trypanblau aufmerksam gemacht hat.

Ehe ich den histologischen Befund am vital gefärbten Plexus der von mir untersuchten Tierspezies schildere, möchte ich nur zusammenfassend erwähnen, daß auch mikroskopisch im übrigen Nervensystem unter normalen Verhältnissen jedwede Färbung an Zellen oder sonstigen Nervenelementen vermißt wurde. Die besonderen Verhältnisse der Hypophyse sollen gesondert dargestellt werden.

Am Plexus der Seitenventrikel und des 3. und 4. Ventrikels werden zweierlei voneinander scharf geschiedene Elemente vital gefärbt. Taf. II, Fig. 1 und 2. 1. Die Plexuszellen selbst und 2. Zellen, welche der bindegewebigen Grundlage der Plexuszotten angehören. Die letzteren gleichen in Gestalt und Größe etwa den großen mononukleären Lymphozyten. Taf. II, Fig. 2 *a*. Ihr Protoplasma ist gefüllt von groben, dunkelblau tingierten Granulis, welche häufig den Kern der Zelle völlig zudecken. Die Gestalt dieser Zellen ist in der Regel rund, sie zeigt aber bei ihrer Wanderung bis zu den Zottenspitzen die mannigfachsten Veränderungen. Nicht selten sind sie zu kleinen Häufchen angeordnet, welche die perivaskulären Lymphräume erfüllen. Auch am Plexusbindegewebe haben die spezifischen Färbungen, die ich an anderer Stelle genau beschrieben habe, ergeben, daß hier nicht eine der bekannten Zellformen, sei es der Blutbahn, sei es des Bindegewebes, vorliege. Vor allem ließ sich diese vital gefärbte Zelle des Bindegewebes von Plasma- oder Mastzellen differenzieren. Es handelte sich eben um jene histiogene Wanderzelle, die ich bereits in meiner ersten Mitteilung, ihrer Verwandtschaft zum Pyrrolblau wegen, als Pyrrolzellen beschrieben habe, und deren charakteristische, anatomisch-physiologische Eigentümlichkeit darin besteht, daß ihr granuläres Plasma alle bekannten Vitalfarben annimmt, daß die Zelle in hohem Maße chemotaktisch reizbar, wanderungsfähig und phagozytär ist. Also im normalen Nervensystem findet sich unsere Pyrrolzelle allein in dem Plexusbindegewebe, und wie wir bald sehen werden, auch in der Hypophyse; in pathologischen Zuständen des Nervensystems aber spielt diese Zelle eine ähnlich wichtige Rolle, wie ich sie für

die mannigfachsten pathologischen Zustände anderer Organsysteme bereits des Genaueren dargestellt habe. Hiervon bald mehr.

Auch in der Plexuszelle (Taf. II, Fig. 2 *b* u. Fig. 1) selbst handelt es sich um eine Vitalfärbung von Granulis, welche aber hier unendlich viel feiner und kleiner sind, als in den Pyrrolzellen. Ich möchte nun von vornherein die merkwürdige Erscheinung hervorheben, daß die Plexuszellengranula durchaus nicht zu denjenigen zählten, die gleich nach Einführung der vitalfärbenden Lösung zur Darstellung gebracht werden können, wie etwa die Granula der Kupfferschen oder der Pyrrolzellen. Darum kann es leicht geschehen, daß die Pyrrolzellen des Plexusbindegewebes schon lebhaft tingiert sind, ehe überhaupt eine Färbung an den Plexuszellen selbst bewirkt wird. Erst nach wiederholten Injektionen lassen sich mit dem Immersionssystem, besonders bei der Maus, feinste, vital gefärbte Granula in den Plexuszellen nachweisen. Es ist dies eine Erscheinung, der wir auch an anderen, besonders der inneren Sekretion dienenden Gebilden begegnen, so vor allem an der Nebenniere und der Hypophyse. Ausnahmslos habe ich gefärbte Granula am Plexus chorioideus intrazellulär angetroffen, frei an der Zelloberfläche oder gar frei in der Ventrikelhöhle habe ich solche nie gesehen, was selbstverständlich nicht ausschließt, daß ein Austritt von Granulis erfolgen kann. Nur sind extrazelluläre Granula oder Sekrettropfen durch unsere intravitale Farbmethode nicht darstellbar. Es läßt sich, was nun die Lage der Granula betrifft, eine gewisse Regelmäßigkeit feststellen, insofern als die Granula die der freien Ventrikelhöhle zugekehrte Zelloberfläche bevorzugen, während der Kern im basalen Zellabschnitt verbleibt. Die Größe der Granula kann bei verschiedenen Tieren und auch bei der gleichen Tierspezies sehr variieren. Besonders fein sind sie bei der Maus, und um sie hier zu sehen, bedarf es stärkerer Immersionssysteme. Aber selbst bei der Maus, insbesondere bei der Ratte, erkennen wir große Verschiedenheiten in den Dimensionen der Granula. Obwohl sie niemals die Größe der Pyrrolzellengranula erreichen, nehmen sie zuweilen so an Volumen zu, daß man sie auch bei schwächerer Vergrößerung als runde Gebilde erkennen kann. Hierbei nimmt die Tinktionsfähigkeit eher zu als ab, so daß Zellen mit größeren Granulis vermöge ihrer intensiveren Blaufärbung stark gegen solche mit kleineren kontrastieren. Bei Übersichtsbildern solcher Adergeflechte gewinnt man leicht den Eindruck, als seien Teile derselben ungefärbt, benachbarte dagegen dunkel tingiert. Es sei ausdrücklich hervorgehoben,

daß auch bei intensiver Färbung der Plexuszellen ungünstige Erscheinungen nervöser oder sonstiger Art beim Versuchstier ebensowenig zur Beobachtung gelangen, wie etwa Entwicklungsstörungen des Fötus bei lebhafter Färbung der Plazenta und der Eierhäute.

Im wesentlichen stimmen meine Befunde, die Granulastruktur der Plexuszellen betreffend, mit den auf supravitalem Wege gewonnenen von Schläpfer überein. Allerdings habe ich einen Austritt von vital gefärbten »Globuloplasten« aus der Zelle nicht gesehen, ebensowenig habe ich alle jene Verwandlungsvorgänge von Globuloplasten beobachtet, die nach Schläpfer zu Tropfenbildung und schließlich zum intrazellulären Platzen dieser Tropfen Anlaß geben sollen. Da alle diese Vorgänge an herausgeschnittenen oder entblößten Plexuszellen, häufig erst nach Stunden sich feststellen ließen, so kann die Möglichkeit, daß hier Zerfallsvorgänge an der absterbenden oder bereits abgestorbenen Zelle vorgelegen haben, nicht von der Hand gewiesen werden. Jedenfalls glaube ich aussprechen zu dürfen, daß für das Studium der tatsächlich am Plexus sich abspielenden Zellvorgänge die von mir angewandte intravitale Methode, bei welcher der Plexus unverändert in seiner Lage und unter physiologischen Verhältnissen verbleibt, sicherere und einwandfreiere Resultate liefert als die supravitale Schläpfers.

Ist nun das durch unsere Methode am Plexusepithel gewonnene Ergebnis in dem Nachweis erschöpft, daß die Zelle vital färbbare Granula enthält, oder gestattet uns dieser Befund einen weiteren Einblick in die Plexusfunktion, besonders im Hinblick auf die Frage, in welchem Zusammenhange die Plexusfunktion zur Sekretion der Zerebrospinalflüssigkeit steht? Ehe ich an die Beantwortung dieser Frage herantrete, wird es notwendig sein, kurz einige weitere Punkte zu besprechen. Ich kann es mir versagen, an dieser Stelle alle Argumente von neuem ins Feld zu führen, die mich veranlaßt haben, anzunehmen, daß unsere vital gefärbten Granula in der Tat präformierte Gebilde des Protoplasmas und nicht etwa phagozytäre Einschlüsse, durch die Vitalfarben veranlaßte sekundäre Bildungen oder ausschließlich Sekretmassen darstellen. Über diesen Punkt habe ich mich an anderer Stelle genauer ausgesprochen. Selbstverständlich bin ich weit davon entfernt, alles, was unsere Vitalfarben im Zellprotoplasma der verschiedensten Zellformen zur Darstellung bringen, für identisch zu erklären. Darf es wundernehmen, wenn das Sekretgranulum der

Nebenniere, des Plexus chorioideus, des Epithelkörperchens, vitalfärberisch andere Protoplasmabilder gibt als etwa die Granula einer Kupfferschen Sternzelle oder gar einer Pyrrolzelle, bei denen phagozytierende Funktionen so im Vordergrunde stehen. Mit welchem Recht Schulemann allein aus der verschiedenen Intensität der Färbung in den Granulis einzelner Zellgruppen, auf prinzipiell verschiedene Kategorien der Färbung schließen will, ist mir aus seinen Ausführungen nicht ersichtlich. Warum in der hellblau sich färbenden Epithelzelle sein »Reaktionskörper« fehlt, in der tiefblau gefärbten Sternzelle z. B. vorhanden sein soll, darüber bleibt er uns jeden Beweis schuldig. Wenn Schulemann gar die Behauptung aufstellt, daß die Granula (S. 14) »erst durch den Eintritt der Farbe in die Zellen gebildet werden, und eine chemische Verbindung der Farbe mit dem hypothetischen Reaktionskörper darstellen«, so müssen ihm die zahllosen Beobachtungen über granuläre Strukturen an der lebenden, ungefärbten Plexuszelle auf der einen Seite, der Serosazelle des Peritonaeums auf der anderen Seite entgangen sein, die alle schon längst vor Einführung vitaler Färbungen bekannt waren. Sollte in der Tat das Auftreten der Granula im Sinne Schulemanns ein rein chemischer Vorgang und nicht mit vitalen Strukturelementen des Protoplasmas verknüpft sein, wie ließen sich die Beobachtungen an der absterbenden und abgestorbenen Zelle erklären, die ich u. a. in meinen Tuberkulosestudien so ausführlich dargelegt habe, wobei mit der zunehmenden delctären Wirkung des Bazillus die Granulastruktur mehr und mehr schwindet und schließlich ein diffus gefärbtes, homogenes Plasma zurückbleibt. Zum mindesten müßte Schulemann zugeben, daß sein hypothetischer Reaktionskörper an ein lebendes Protoplasmaelement gebunden sei, denn mit dem Tode der Zelle hört die von ihm angenommene chemische Verbindung zur Granulaform auf. Da Schulemann in seinen einzelnen, in rascher Aufeinanderfolge erschienenen Arbeiten seine Stellung zur Frage über die Bedeutung der vital färbbaren Granula so diametral geändert hat, muß ich es mir versagen, an dieser Stelle ihm hierin weiter zu folgen. Gerade die Beobachtungen am Plexus haben gezeigt, wie unrichtig Schulemanns Behauptung ist (S. 14). »Beim Hochtreiben einer Maus in der Vitalfärbung vermehrt sich nur die Zahl der Granula und nicht die Intensität der Färbung des einzelnen Granulums.« Ich habe eben ausführlich dargelegt, wie erst nach wiederholten Injektionen die Färbung der Granula in den einzelnen

Plexuszellen an Intensität sukzessive zunimmt. Es wird sich ohnehin im Verlaufe dieser Arbeit Gelegenheit genug bieten, die Bedingungen genauer kennen zu lernen, unter denen Vitalfärbungen auch an Zellen des Nervensystems eintreten, was bei der bisher üblichen Applikationsweise unserer Farbstoffe fehlschlug.

Ich habe übrigens keinen Grund, meine an andrer Stelle ausgeführte, auf histochemischen Beobachtungen fußende Anschauung, daß die vital färbbare Substanz eine labile »Eiweißfettverbindung« darstellt, zu modifizieren. Welche Rolle derartige Verbindungen im Zelleben und insbesondere bei dem Zustandekommen der Immunität spielen, darüber hat Ehrlich in seinen bekannten Vorträgen zur experimentellen Pathologie und Chemotherapie uns des näheren belehrt. Er schreibt (S. 31): »Das Kobralezithin, das sich bei der chemischen Analyse als ein Monostearyllezithin repräsentiert, ist der Typus für eine Reihe von Vorgängen, welche sich im Zelleben und in der Immunität sicherlich in zahlreichen Fällen abspielen und deren Wesensart darin besteht, daß eiweißartige Komponenten von bestimmter Wirkung sich mit dem Lezithin oder anderen Fettstoffen zu Verbindungen kuppeln, welche durch neuartige Eigenschaften charakterisiert sind.« Desgleichen erwähnt er (S. 32): »Ich glaube, daß diese bei den Schlangengiften erwiesene Möglichkeit des Überganges gewisser an und für sich unwirksamer Stoffe von Eiweißcharakter in Lipoidverbindungen von stark funktioneller Wirkung eine weitverbreitete Rolle bei den Vorgängen im lebenden Organismus spielt und für die Verteilung und Wirkung von Bedeutung ist.«

Das Bild, welches ich von der Vitalfärbung am Nervensystem entworfen habe, wäre ein unvollständiges, würde ich nicht das Verhalten der Hirn- und Rückenmarkshäute einerseits, dasjenige der Hypophyse anderseits berücksichtigen. Bei Tieren, die in der Vitalfärbung hochgetrieben sind, findet man bei Entnahme der Zentralorgane die Gehirn- und Rückenmarkshäute blaßblau gefärbt. Diese bläuliche Färbung läßt sich z. B. an den Spinalnerven auch jenseits des Intervertebralloches an den austretenden Wurzeln verfolgen. . Ganz besonders lebhaft wird die Färbung an den Spinalganglien. Für die Untersuchung der Häute hat sich mir folgendes Verfahren bewährt, welches bei Maus, Ratte und Kaninchen ganz besonders geeignet ist, da hier die Häute überaus zart und dünn sind. Ich schneide etwa der vorderen Kommissur entsprechend am Rückenmark die

Dura ein, löse dann wie einen Mantel zart die Rückenmarkshäute von der Medulla ab. Ist das Nervensystem in Formol gut fixiert gewesen, so läßt sich dieser Akt der Lösung am zweckmäßigsten unter Wasser vollziehen. Das zarte Häutchen wird auf einem Objektträger aufgefangen, gut ausgebreitet, rasch entwässert und wie ein mikroskopischer Schnitt mit und ohne Gegenfärbung behandelt. In ganz ähnlicher Weise werden die Gehirnhäute zur mikroskopischen Untersuchung vorbereitet.

Es hat sich nun die bemerkenswerte Tatsache ergeben, daß vorwiegend in dem lockeren Gewebe der Arachnoidea vital gefärbte granuläre Zellen angetroffen werden, die, frei in den Geweben der Spinnwebenhaut liegend, zuweilen in Häufchen vorkommen. In jeder Beziehung gleichen diese Zellen jenen, die ich in dem Plexusbindegewebe bereits geschildert habe. Es sind also die allverbreiteten »Pyrrolzellen«, welche, wie wir bald sehen werden, unter normalen Verhältnissen schon vorhanden, bei pathologischen Prozessen berufen sind, eine wichtige Rolle zu spielen. Es sind dies Zellen, welche in den Häuten des zentralen Nervensystems schon früheren Forschern aufgefallen sind. Ich brauche nur an die klassischen Untersuchungen von Key und Retzius (Studien in der Anatomie des Nervensystems und des Bindegewebes, Erste Hälfte, S. 127) zu erinnern. Gelegentlich der Beschreibung der »weichen Haut«, unter der die schwedischen Forscher bekanntlich Pia und Arachnoidea zusammenfassen, sprechen sie von eigentümlichen Zellen, welchen die Balken der die weiche Haut begleitenden Scheiden anliegen. Diese Zellen »besitzen einen ovalen, etwas abgeplatteten, hellen, scharf konturierten Kern, um den ein Haufen von Körnchen liegt, welche teils feiner, mehr protoplasmatisch sind, teils aber größere Kugeln ausmachen. Diese Körnchen kommen fast an jedem Kern vor, sind aber zuweilen nur sehr sparsam vorhanden, zuweilen aber auch sehr zahlreich, die Enden der Kerne fast verdeckend.« »Durch Rosanilin färben sich die Körner, besonders die feineren, mehr protoplasmatischen, viel mehr als die übrigen Scheiden rot. Zuweilen sind keine solchen Körnchen mehr vorhanden, sondern nur die größeren, glänzenden Kügelchen. Diese färben sich weniger lebhaft durch das Rosanilin, durch Überosmiumsäure werden sie wohl etwas dunkler, aber doch nicht schwarz wie Fettkügelchen, ihr Glanz ist auch nicht ganz so stark wie bei diesen.« Ein Blick auf die herrliche Tafel 10, Fig. 8, wird dem Leser, der mit meinen Arbeiten über Pyrrolzellen, insbesondere

am Netz, vertraut ist, keinen Zweifel darüber lassen, daß die von Key und Retzius beschriebenen »Häutchen- oder Plattenzellen« identisch mit unseren Pyrrolzellen sind.

Das Interesse an diesen Zellen ist mit ihrem Vorkommen in den Hirn- und Rückenmarkshäuten überhaupt nicht erschöpft. Ich habe schon die stärkere Blaufärbung der austretenden Wurzeln und vor allem des Spinalganglions erwähnt. Genauere Untersuchungen dieser Gebilde ergeben besonders starke Anhäufungen von vital gefärbten Pyrrolzellen in dem die Nervenbündelchen trennenden lockeren Bindegewebe, vor allem in dem die Spinalganglienzellen umgebenden bindegewebigen Lager.

Auch diese Tatsache war schon Key und Retzius bekannt, sie schreiben z. B. von den Wurzeln (Teil II, S. 8): »In der Nähe des Ganglions findet man in Querschnitten, besonders nach vorgenommener Färbung, eine sehr große Menge von rundlich ovalen Kernen, die mehr oder weniger dicht beisammen liegen. Bei näherer Untersuchung sieht man nun um diesen Kern ein körniges Protoplasma, welches eine eigentümliche Anordnung zeigt. Nach dem Ganglion wird dies Zellgewebe in der Regel immer reichlicher, um in das interstitielle Gewebe des Ganglions überzugehen. Man kann es deswegen in dieser Hinsicht als ein vorbereitendes oder »präparatorisches« Gewebe auffassen.« Wieder auf S. 47 erfahren wir bezüglich der Spinalganglien: »die Ganglienzellen liegen entweder einzeln oder gruppenweise in ein interstitielles Gewebe eingebettet, welches, wie oben erwähnt wurde, schon in den Wurzeln erscheint und da als eine Art präparatorischen Gewebes beschrieben ist«. Ein Studium der auf Tafel II abgebildeten Figuren gibt einen ausgezeichneten Aufschluß über die Pyrrolzellen in dem interstitiellen Gewebe des Ganglions.

Damit hätten wir die wichtige Tatsache festgestellt, daß schon in den Häuten des zentralen Nervensystems, insbesondere in den austretenden Wurzeln und den Spinalganglien, jene vital färbbaren »Körnchenzellen« sich finden, von denen ich bereits in meiner ersten Abhandlung über Vitalfärbung ausgeführt habe, daß sie zu dem eisernen Bestand im Bindegewebe der peripheren Nerven zählen. Demgemäß finden wir an der »weichen Haut« des zentralen Nervensystems Zellbilder, welche, soweit die vital färbbaren Elemente in Frage kommen, stark an das große Netz erinnern. Allerdings läßt sich unter normalen Bedingungen der Reichtum der »weichen

Haut« an diesen Zellen in keiner Weise mit demjenigen des Netzes vergleichen.

Es erlangt durch diese Befunde die Auffassung von dem organischen Zusammenhang der bindegewebigen Scheiden des peripheren Nervensystems, von dem Zusammenhange ihrer Saftbahnen mit denjenigen des zentralen Nervensystems eine neue und wichtige Stütze, ganz besonders, wenn man die Fähigkeit der Pyrrolzellen zu weitgehenden Verschiebungen und Wanderungen berücksichtigt, die ich in meinen Arbeiten zur Vitalfärbung so ausgiebig beschrieben habe.

Nur noch ein Wort über die Vitalfärbung der Hypophyse. Ich bin auf dieselbe zuerst durch die Befunde Schulemanns aufmerksam geworden. Diese Färbungen waren mir ursprünglich entgangen, weil ich bei der Untersuchung der Hypophyse in dem Glauben befangen war, Granula von der Größe derjenigen in Pyrrolzellen, Hodenzwischenzellen usw. zu finden, ferner die Untersuchungen an Tieren, bei denen die Vitalfärbung nicht genügend hochgetrieben war, vornahm. Inzwischen ist auch mir die Färbung der Hypophyse gelungen. Ich kann die Angaben Schulemanns nur vollauf bestätigen. Von dem Epithelteil der Hypophyse schreibt Schulemann (S. 241) wie folgt: »Die Hypophyse bietet in ihrem Epithelteile fast das gleiche Bild wie die Epithelkörper. Auch hier enthalten die Epithelzellen die hellblauen tropfenförmigen Granula. Das Bindegewebe zeigt ab und zu blau granulierte Zellen. Im Hirnanteil der Hypophyse scheint mir das Trypanblau in den gleichen Stellen und in ähnlicher Form wie die eigentlichen Pigmente der Neurohypophyse abgelagert zu sein, die nach Cohn an die Gliazellen gebunden sind.«

Bezüglich der vitalen Granulierung in dem Epithel von Maus und Ratte habe ich Bilder erhalten, die mich in hohem Maße an diejenigen des Plexus erinnern. Auch an der Hypophyse nimmt die Intensität in der Färbung mit der zunehmenden allgemeinen Färbung des ganzen Tieres langsam, aber sukzessive zu, so daß makroskopisch der Hirnanhang als ein blaues Knöpfchen an der weißen Hirnbasis erscheinen kann. Niemals habe ich in dem Bindegewebe des Epithelteiles die vital gefärbten Pyrrolzellen vermißt, welche Gestaltsveränderungen wie die Zwischenzellen des Hodens oder die Kupfferschen Sternzellen darbieten können.

Die Ähnlichkeit zwischen der Epithelzelle der Hypophyse und derjenigen des Plexus ist auch andern Beobachtern bereits aufgefallen. Loeper

führt aus: »Tous ces faits permettent de considérer la cellule choridienne comme une cellule glandulaire, ainsi que Pétit et Gérard l'ont déjà montré chez l'animal. Son aspect granuleuse, les corps mûriformes qu'elle contient la rapprochent même de certaines cellules de l'hypophyse« (S. 1012).

Endlich scheint mir ein wichtiger Vergleichspunkt zwischen Hypophyse und Plexus chorioideus in dem Glykogenbefund an der Hypophyse gegeben zu sein. Ich stütze mich hier auf die ausgezeichneten Untersuchungen von Neubert. Er schreibt (S. 87): »In der Hypophyse kommt normalerweise Glykogen vor, und zwar erst in den Epithelien meist kleiner Kolloidzysten der Grenzzone zwischen Vorder- und Hinterlappen sowie im Gefolge von Epitheldegenerationen frei im Zystenraum, zum Teil in inniger Vermischung mit analog sich bildendem Kolloid, zweitens im gliösen Gewebe und als intraplasmatischer Bestandteil von Ganglienzellen des Hinterlappens.«

»Das Glykogen der Zystenepithelien und des nervösen Hypophysenanteils ist als Ausdruck von deren rudimentär primitiven Natur aufzufassen. In bestimmten pathologischen Fällen, vorzüglich bei Diabetes, ist die Glykogenbildung vermehrt.«

Von großer Wichtigkeit erscheint mir, daß nach Neubert das Glykogen an der Hypophyse in der Hauptsache von dem Epithel der »Grenzzone« gebildet wird, hier also intrazellulär gelagert ist, während in dem nervösen Hinterlappen, abgesehen von den Ganglienzellen, das Glykogen extrazellulär vorhanden ist, also mit großer Wahrscheinlichkeit sekundär in das gliöse Gewebe eingeschwemmt worden ist. Ob hierbei die von Edinger festgestellten Hypophysenkanäle eine Rolle spielen, soll zunächst unerörtert bleiben. Um bei dem Vergleich mit dem Plexus zu bleiben, würde demgemäß das Epithel der Grenzschicht der glykogenbildenden, fötalen Plexuszelle gleichen, während das extrazellulär gelegene Glykogen in dem nervösen Hinterlappen der Hypophyse dem Verhalten des sekundär in das zentrale Nervensystem eingeschwemmten Glykogens entsprechen würde. Es ist nun sicher nicht bedeutungslos, daß es in jüngster Zeit Tölken gelungen ist, den Nachweis zu führen, »daß die in den Hinterlappen der Hypophyse einwandernden Zellen nicht etwa Vorderlappenepithelien darstellen, sondern vielmehr Abkömmlinge der umgewandelten, embryonalen Zellen der Zysten und des Spaltraums der intermediären Zone darstellen. Es ist daher (S. 639) die Pars intermedia

als Hauptstätte der Einwanderung epithelialer Zellen in den Hinterlappen anzusehen.«

In den Kreis dieser Betrachtungen gehört nun ein außerordentlich wichtiger Befund von Key und Retzius, der sonderbarerweise in Abhandlungen über die Hypophyse, soweit ich die Literatur übersehe, nirgends berücksichtigt worden ist (Teil I, S. 97). »Unterhalb der Duralamelle, welche die Sella turcica bedeckend die Hypophyse überzieht, breitet sich diese Scheide über die Oberfläche der Hypophyse hinaus. In dieser Weise wird hier von der Arachnoidea gleichsam ein Divertikel gebildet, die Hypophyse wird mithin von einem kleinen subarachnoidealen Raum oder einer Zisterne hier umgeben. Bei Subarachnoidealinjektionen füllt sich dieser Raum, wie an der Taf. VII, Fig. 1 und 2, zu sehen ist. Rings um die Hypophyse ist aber die Fortsetzung der Arachnoidea mit der dieses Organ umfassenden Scheide innig verwachsen, welche die Dura wie ein Divertikel um dasselbe sendet und gleichzeitig damit die Wand der umgebenden duralen Sinus bildet.«

In einer Fußnote fügen die Verfasser folgende bedeutsamen Worte hinzu: »Wie die Hypophyse in der angegebenen Weise an ihrer oberen Fläche einen subarachnoidealen, von Zerebrospinalflüssigkeit gefüllten Raum besitzt, so hat sie auch an ihrer unteren Fläche einen breiten venösen Sinus. Diese Einbettung der Hypophyse zwischen einer serösen Zisterne und einem venösen Sinus ist ohne Zweifel von Interesse und scheint uns sogar die Eigentümlichkeit dieses rätselhaften Organs zu vermehren.«

Nach alledem will es mir scheinen, daß die in den Hinterlappen der Hypophyse gelangenden Stoffwechselprodukte jener Zellen, welche aus dem Zystenepithel der Pars intermedia hervorgegangen sind, durch die Zisterne an der Hypophyse in den allgemeinen subarachnoidealen Raum gelangen, in analoger Weise wie die Sekretionsprodukte des Plexus in die Ventrikelflüssigkeit. Von der Bedeutung dieser Stoffwechselprodukte kann nach unseren heutigen Erfahrungen über die mit Hypophysenerkrankungen einhergehenden Ausfallserscheinungen ein Zweifel kaum mehr bestehen. Auch die Hypophyse wäre demnach ein gleichzeitig mit »innerer und äußerer Sekretion« versehenes Organ, ähnlich wie der Plexus choroideus und ferner gleich dem Plexus von einschneidender Bedeutung für die physiologischen Vorgänge im zentralen Nervensystem selbst. Was die Verbreitung der Hypophysenprodukte in das zentrale Nervensystem hinein anbetrifft,

eine Tatsache, die Edinger in neuerer Zeit durch Injektionsversuche festgestellt hat, so ist dieses Eindringen der Stoffwechselprodukte, wie mir aus den Abbildungen Edingers hervorzugehen scheint, auf dem Umwege der an der dorsalen Hypophysenfläche gelegenen Zisterne zu erklären.

Endlich noch die wichtige Tatsache, daß auch das Hypophysenepithel, ebensowenig wie dasjenige des Plexus, unsere vitalen Farbstoffe in die Zerebrospinalflüssigkeit gelangen läßt. Damit bin ich an den Kardinalpunkt meiner Untersuchungen gelangt. Erlaubt die vitale Färbung Rückschlüsse auf die sekretorische Tätigkeit der Plexuszellen?

III.

Über die bisherigen Untersuchungen morphologischer und rein physiologischer Natur (Pétit, Gérard, Capelletti, Cavazzini, Reichmann, Meeks u. a.), die die sekretorische Tätigkeit der Plexuszellen zum mindesten als höchst wahrscheinlich erscheinen lassen, ist so häufig berichtet worden, daß ich eine abermalige Aufzählung der betreffenden Arbeiten unterlasse, wobei ich auf die Zusammenstellung von Blumenthal, vor allem aber auf die ausgezeichneten Vorträge von Mott über die Zerebrospinalflüssigkeit hingewiesen haben möchte. Ich beschränke mich auf die Mitteilung der durch Halliburton und Dixon gefundenen Tatsache über die sekretionstreibende Wirkung von Salzwasserextrakten, die aus dem Plexus chorioideus von Menschen und verschiedenen Tieren hergestellt waren. Flößte man ein solches 1 prozentiges Extrakt einem Versuchstier intravenös ein, so konnte man schon nach wenigen Sekunden eine rasche Absonderung von Zerebrospinalflüssigkeit beobachten, welche ganz allmählich sistierte. Die wirksame Substanz ist in verdünntem und absolutem Alkohol löslich. Ähnliche, aber schwächere sekretionstreibende Wirkungen haben Halliburton und Dixon mit Extrakten der weißen und grauen Nervensubstanz erreicht, mit Extrakten anderer Körpergewebe, ja selbst mit solchen der Hypophyse, jedoch nicht.

Von morphologischen Veränderungen am vital gefärbten Plexusepithel sowie von Begünstigung oder Hemmung der Vitalfärbung an demselben kann ich an dieser Stelle etwas Bestimmtes noch nicht mitteilen. Experimente nach dieser Richtung sind im Gange, von denen ich an anderer Stelle Genaueres zu berichten haben werde. Ich möchte in dieser Arbeit

allein darauf Nachdruck legen, daß trotz intensiver Blaufärbung des Plexus ein Übertritt des Farbstoffes in die Zerebrospinalflüssigkeit nicht erfolgt. Haben wir es hier mit einer Wirkung von seiten des Plexus zu tun, welche derjenigen einer »physiologischen Grenzmembran« entspricht? Zur Beantwortung dieser Frage wird es zunächst von Bedeutung sein, zu untersuchen, in welcher Weise anderweitige, im Blute gelöste Substanzen sich verhalten, und vor allem festzustellen, ob dieselben in die Zerebrospinalflüssigkeit übertreten. Bekanntlich existiert über diese Frage eine außerordentlich ausgiebige Literatur. Ich verweise hierbei auf die klassischen Untersuchungen von Widal und Sicard, auf diejenigen von Jacob, Lewandowsky, Dirksen u. a. und auf die allerneuste Zusammenstellung über diesen Gegenstand von Rotky. Ich begnüge mich, einige prägnante Stellen aus der Arbeit von Sicard anzuführen (S. 58): »Chez tous nos malades paralytiques généraux ou tabétiques soumis thérapeutiquement à les doses élevées d'iodure de potassium (10 à 12 grammes) ou de bleu de méthylène (0,5 à 1,0 grammes), soit par ingestion, soit par injection sous-cutanée; jamais nous n'avons pu déceler dans le liquide céphalorachidien trace d'iodure de potassium ou de bleu de méthylène en nature ou à l'état de chromogène.«

Experimente an Tieren haben das gleiche ergeben.

»L'inoculation de doses élevées sous-cutanées et intraveineuses d'iodure de potassium (2, 3 et 4 grammes chez des chiens de 8 à 10 kilogrammes), doses même suffisantes dans trois cas pour amener la mort des chiens, n'a jamais permis de retrouver ce corps dans le liquide céphalorachidien de ces animaux.

Les résultats ont été également négatifs, quand nous avons recherché avec M. Widal chez nos animaux (après inoculations sous-cutanées à doses répétées et prolongées de cultures typhiques) les propriétés agglutinatives. Elles étaient excessivement développées dans le sérum de nos chiens, elles existaient, à un taux moindre, dans les sérosités péricardique, pleurale, peritonéale, elles manquaient totalement dans leur liquide céphalorachidien.«

In ähnlicher Weise haben die Untersuchungen von Lewandowsky, Bendix u. a. das vollständige Fehlen von Alexinen in der Zerebrospinalflüssigkeit ergeben. Auch in neuester Zeit hat Rotky an gesunden und kranken Menschen nachweisen können, daß Jod, Quecksilber, Brom und Salizylsäuresalze in die Zerebrospinalflüssigkeit nicht übergehen. Ebenso

kann der Durchtritt von pathologisch in der Blutbahn zirkulierenden Substanzen, wie Bilirubin bei lang bestehendem Ikterus, in die Zerebrospinalflüssigkeit ausbleiben. Um so bemerkenswerter muß es erscheinen, daß schon unter normalen Verhältnissen Substanzen wie Urobilin, Chloroform, Urotropin in die Zerebrospinalflüssigkeit übergehen.

Worauf beruht nun dieses sonderbare, von allen sonstigen Körperflüssigkeiten abweichende Verhalten des Liquor cerebrospinalis? Handelt es sich tatsächlich um eine Impermeabilität der Hirn- und Rückenmarkshäute für blutgelöste Substanzen? Da unter gewissen pathologischen Verhältnissen — ich erinnere hier an Diabetes, die Urämie, vor allem an die tuberkulöse Meningitis — auch in die Zerebrospinalflüssigkeit künstlich in die Blutbahn eingeführte und pathologisch gebildete Substanzen übergehen können (Dircksen, Sicard, Rotky, Appelt, Capka, Mott u. a.), so hat man in solchen Fällen von einer »Permeabilität« der Meningen gesprochen. Es scheint mir, daß für eine solche Annahme genügende Beweisgründe fehlen. Wie sollten wir es uns erklären, daß bei akuten und postluetischen Meningitiden in der Regel die Meningen impermeabel und selbst bei tuberkulöser Meningitis ihre Permeabilität eine ganz inkonstante ist. (Die genaue Literaturübersicht bei Capka.) Wie einfach löst sich das Rätsel, wenn wir an die Stelle der Permeabilität der Meningen die Permeabilität des Plexusepithels setzen. Von großer Bedeutung für unsere Frage sind die interessanten Untersuchungen Schmorls, welche ergeben haben, daß (S. 291) »eine Anzahl von Stoffen, die gelöst im Blut vorhanden und in die Spinalflüssigkeit übergegangen waren, in der Mehrzahl der Fälle, in der Ventrikelflüssigkeit nicht gefunden werden konnten.« Eine Aufklärung über diesen höchst auffallenden Befund gab die genauere Untersuchung der Ausnahmefälle, d. h. derjenigen, in denen diese Stoffe sowohl in der Spinalflüssigkeit, als auch in der Ventrikelflüssigkeit vorhanden waren.« Bei allen diesen Fällen waren mehr oder minder schwere Veränderungen an den Plexus choroidei nachweisbar. Die pathologischen Befunde am Plexus waren ausgedehnte tuberkulöse Erkrankungen des Plexus neben tuberkulöser Meningitis, Verfettung des Epithels bei Phosphorvergiftung, entzündliche Infiltrationen des Plexusgewebes u. a.

Schmorl zieht aus seinen Untersuchungen den Schluß, daß den Plexus choroidei und den sie und die Wände der Hirnventrikel über-

ziehenden Epithelien, die Funktion zukommt, den Übergang gewisser im Blut enthaltender Stoffe in die Ventrikelflüssigkeit hintanzuhalten, daß demnach die normale Beschaffenheit dieser Epithelien maßgebend für die normale Beschaffenheit der Ventrikelflüssigkeit ist, die man schon längst als Sekretionsprodukt des Plexus betrachtet hat.

Kehren wir nunmehr zu den Ergebnissen unserer vital färberischen Experimente zurück, so scheinen auch diese nur eine Deutung zuzulassen. Tatsächlich haben wir festgestellt, daß die vitalen Farbstoffe in allen Körperflüssigkeiten zur Ausscheidung gelangen, mit alleiniger Ausnahme der Zerebrospinalflüssigkeit. Aber auch der Übertritt in die Zerebrospinalflüssigkeit kann ausnahmsweise statthaben, wenn das Tier durch eine toxische Dosis vergiftet wird. Jedenfalls wird der Farbstoff, selbst wenn er in beträchtlicher Menge in der Blutbahn zirkuliert, allein in den Granulis der Plexuszellen und der Hypophysenepithelien sowie in denjenigen der Pyrrolzellen gespeichert. Auch bei reichlicherer Speicherung in den Plexusepithelien fehlen alle nervösen Reiz- oder Ausfallssymptome. Die Annahme, daß die Plexuszellen es sind, die den Übertritt der vitalen Farbstoffe in die Zerebrospinalflüssigkeit verhüten, wird nicht unwesentlich durch unsere Glykogenstudien an dem fötalen Nervensystem und durch unsere Erfahrungen an der Plazenta gestützt. Wie wir ausführlich dargetan haben, hat während des fötalen Lebens einzig im Gebiete des Plexus chorioidei eine Sekretion des Glykogens stattgefunden. Von den Ventrikeln aus gelangen die Glykogentropfen auf dem Wege der Zerebrospinalflüssigkeit zur allgemeinen Verteilung in das Nervensystem. Die Plexuszelle ist es hinwiederum (ich sehe von der Pyrrol- und Hypophysenzelle ab), die einzig unter den Zellformen des Nervensystems den vitalen Farbstoff speichert. Genau die gleichen Verhältnisse haben wir an der Plazenta beobachtet, wo auch spezifische fötale Zellen, die die Glykogenzufuhr für den wachsenden Fötus regulieren, die vitalen Farbstoffe derart speichern, daß ihnen der Übertritt in das Fruchtwasser verhindert wird. Wie mächtig dieser Schutz ist, haben meine Zyanosinversuche erwiesen. Demgemäß sind wir, wie bei der Plazenta, auch beim Nervensystem berechtigt, von einer »physiologischen Grenzmembran« zu sprechen, deren Wirksamkeit auf dem vitalen Zellmechanismus der Plexuszellen beruht. Nicht besondere Gefäßeinrichtungen oder Gefäßalterationen der Meningen sind es, die in der Norm den Übertritt von blutgelösten Substanzen verhüten oder begünstigen, sondern die jeweilige

physiologische oder pathologische Verfassung der Plexuszellen. Gerade unsere Erfahrungen mit den in den Meningen in wechselnder Menge anzutreffenden Pyrrolzellen zeigen wiederum auf das deutlichste, wie die »Permeabilität« der Meningen für unsere Farbstoffe vom Gefäßapparat unabhängig ist und allein von dem spezifischen Selektionsvermögen wohl differenzierbarer Zellformen beherrscht wird. Was nun speziell den Gefäßapparat anbetrifft, so habe ich auch im Nervensystem Imbibitionserscheinungen mit unseren Farbstoffen an der Gefäßwand beobachtet, und zwar in Gestalt von spezifischen Färbungen an ihren elastischen Wandelelementen. Dessenungeachtet findet ein Durchtritt der Farbstoffe nicht statt. Es ist nun von größtem Interesse, daß Evans und Mccurdy auch für das Nervensystem eine Bestätigung unserer allgemeinen Erfahrungen gebracht haben, daß die Impermeabilität der Gefäßwand für vitale Farbstoffe aufgehoben wird, wenn ihr absterbende Elemente anlagern. Es tritt dann an der degenerierten Nervenzelle genau wie an der zugrunde gegangenen Leber- und Nierenzelle eine diffuse Protoplasma- und eine distinkte Kernfärbung auf.

Ein helleres Licht in das Dunkel dieser Erscheinungen sowohl, wie auch ganz besonders in dem rätselhaften Schutz, der für das Nervensystem von der Plexuszelle ausgeht, werden die nunmehr zu beschreibenden Versuche werfen, deren Zweck es gewesen ist, das Verhalten und insbesondere die pharmakodynamische Wirkung unserer Farbstoffe zu bestimmen, wenn dieselben auf dem Wege der Zerebrospinalflüssigkeit dem Nervensystem zugeführt werden.

IV.

Versuche dieser Art sind außer mit Farbstoffen bekanntlich mit chemischen Substanzen mannigfachster Art schon unternommen worden. Ich brauche nur an die grundlegenden Arbeiten von Pasteur, Quincke, Bier, Widal, Sicard, Bruno, Jacob, Lewandowsky u. a. zu erinnern. Im wesentlichen wurden derartige Versuche von folgenden Fragestellungen beherrscht. 1. Besteht ein Unterschied in der pharmakodynamischen Wirkung der zu untersuchenden Substanz, je nachdem sie von der Blutbahn oder dem Subarachnoidialraum dem Nervensystem zugeführt wird? 2. Wo ist der Angriffspunkt für die Wirkung solcher Substanzen zu suchen, in dem

Nervensystem, den Wurzeln oder den Nervenzellen? 3. Gibt die subarachnoideale Farbstoffinfusion a) über die Strömungsverhältnisse, b) die Resorptionsbedingungen, c) die Abflußwege der Zerebrospinalflüssigkeit einen Aufschluß? 4. Erlangen wir bestimmtere Kenntnis über die Herkunft und Funktion der Zerebrospinalflüssigkeit unter normalen und pathologischen Bedingungen, ist sie eine Lymphflüssigkeit?

Zur Beantwortung aller dieser Fragen vermag die subarachnoideale Injektion von Vitalfarben einen Beitrag zu liefern, wie nunmehr gezeigt werden soll. Ich möchte von vornherein erwähnen, daß meine Untersuchungen aus äußeren Gründen nur im beschränkten Umfange stattfinden konnten, ich hoffe jedoch, daß sie, ungeachtet ihrer Unvollständigkeit, Andere, welche unter günstigeren Verhältnissen arbeiten können als ich, veranlassen mögen, die Versuche fortzusetzen.

1.

Meine Experimente sind nun an Kaninchen und Hunden derart ausgeführt worden, daß die subarachnoideale Injektion des Farbstoffes entweder vom Lumbalsack oder von der Schädelhöhle aus unternommen wurde. Bei der Applikation vom Schädel aus habe ich die Trepanationsöffnung an dem Seitenwandbein angelegt und die Injektion der Farbstofflösung in der Regel erst vorgenommen, wenn aus der subdural eingeführten Nadel Zerebrospinalflüssigkeit abtropfte. Ich habe sorgfältig jede Verletzung des Gehirns gemieden. Daß mir dies in der Tat gelungen war, bewies ausnahmslos die später vorgenommene Autopsie. Schwieriger gestaltet sich die subarachnoideale Injektion am Lumbalsack, insbesondere bei Kaninchen. Es ist dies eine technische Schwierigkeit, die allen Untersuchern auf diesem Gebiete nur zu bekannt ist. Anfangs suchte ich dieselbe durch eine Laminektomie zu überwinden. Ich überzeugte mich jedoch, insbesondere bei Kaninchen, daß für die Art meiner Versuche die Voroperation bei den Tieren zu eingreifend war. Ich habe aus diesem Grunde auch die einfache Hautinzision über dem Hiatus Lumbosacralis, mit stumpfer Durchtrennung der Rückenmuskulatur und Freilegung der Wirbelsäule verlassen, wie sie Klose und Vogt empfohlen haben, zumal da ich allmählich eine Übung darin erlangte, durch eine freie Punktion direkt in den Lumbalsack mit meiner Nadel zu gelangen. Hierbei kam es mir sehr zu statten, wenn ich jüngere Tiere, bei denen an den Ligamenta interspinalia und intervertebralia eine

Verknöcherung noch nicht begonnen hatte, zu meinen Untersuchungen wählte. Die Tiere wurden narkotisiert und die Punktion bei ihnen an stark nach hinten ausgebogener Wirbelsäule vorgenommen. Die punktierende Hand spürte im übrigen den Eintritt der Nadel in den Lumbalsack sofort daran, daß selbst bei dem tief narkotisiertem Tier im Augenblick des Eindringens eine blitzartige Zuckung in den unteren Extremitäten erfolgte. Ich habe schließlich nach erlangter größerer Erfahrung darauf verzichtet, durch die eingeführte Nadel à tout prix Zerebrospinalflüssigkeit zu aspirieren, konnten doch die Ergebnisse meiner Versuche darüber einen Zweifel nicht aufkommen lassen, daß die Injektion der Farbstoffe tatsächlich in den subarachnoidealen Raum gelangt war. Bei der Dosierung der Farblösung wurden selbstverständlich die von Heineke und Laewen zuerst gegebenen Regeln genau befolgt. Wir haben also bei Kaninchen mit Bruchteilen eines Kubikzentimeters einer $\frac{1}{2}$—1 prozentigen Trypanblaulösung begonnen. Da, wo es uns nicht allein auf die Bestimmungen von toxischen Grenzwerten unsrer Lösung ankam, haben wir auch größere Flüssigkeitsmengen angewandt. Dies geschah insbesondere bei Hunden, wenn von einer Trepanationsöffnung des Schädels aus die Einspritzung vorgenommen wurde. Hier mußte ich bei mittelgroßen Hunden bis 2,5 ccm einer 1 prozentigen Lösung injizieren, um eine Aufklärung darüber zu gewinnen, auf welchem Wege die Abströmung der Zerebrospinalflüssigkeit erfolgt.

Am eklatantesten fielen die Versuche über die pharmakodynamische Wirkung subarachnoidealer, injizierter Trypanlösung beim Kaninchen aus. Die Ergebnisse der einzelnen Versuche waren derart einförmig, daß ich darauf verzichten kann, Protokollserien in großer Ausführlichkeit mitzuteilen. Schon bei der Lumbalinjektion von 0,5 ccm einer 0,5 prozentigen Trypanblaulösung konnte man folgendes Krankheitsbild beobachten. Zunächt lagen die hinteren Extremitäten des Tieres ausgestreckt, wie gelähmt, da. Dann fingen in denselben klonische Zuckungen an, die sich rasch über den Rumpf nach den vorderen Extremitäten ausbreiteten. Das Tier erwachte häufig mit einem Schrei aus der Narkose, versuchte sich auf die Füße zu stellen, um in rasender Flucht sich fortzubewegen. Stieß es an einen Gegenstand an, so machte es halt, der Kopf wurde durch einen opisthotonischen Krampf steif nach hinten oder umgekehrt durch einen emprosthotonischen nach vorn geworfen. Das Tier verlor das Gleichgewicht und fiel um. Es

traten Rollbewegungen mit heftigen Krampfzuständen an den Extremitäten, der Gesichts- und Kaumuskulatur auf. Erschöpft sank das Tier zurück, um nach wenigen Sekunden von neuem, durch Krampfzustände unterbrochen, Fluchtbewegungen zu versuchen, wobei die hinteren Extremitäten nachgeschleppt wurden. Diese Erscheinungen währten je nach der angewandten Dosis 20—30 Minuten. Dann verfiel das Tier in ein tiefes Koma, sämtliche Reflexe waren erloschen. Puls und Atmung, beide zwar beschleunigt, gingen noch weiter und sind von mir bis 9 Stunden nach eingetretenem Koma beobachtet worden. In der Regel tritt jedoch der Tod zeitiger ein, insbesondere, wenn größere Dosen des Mittels angewandt werden. Die Wirkung beim Kaninchen ist die gleiche, je nach dem die Injektion vom Gehirn oder Rückenmark aus gemacht wird. Eine besonders charakteristische Änderung in der Reihenfolge der Erscheinungen, ausgenommen natürlich die lokalen Erscheinungen an den hinteren Extremitäten, habe ich nicht gesehen. Um gleich schwere Bilder, wie vom Lumbalsack aus, zu erzeugen, scheint es, als ob man bei der Injektion vom Schädel aus etwas höhere Dosen brauchte. Ich möchte jedoch hierauf kein zu großes Gewicht legen, da selbstverständlich bei Tieren verschiedenen Alters, verschiedenen Gewichts usw. individuelle, unbestimmbare Differenzen bestehen können. Jedenfalls haben wir für das Kaninchen mit aller Sicherheit die bemerkenswerte Tatsache feststellen können, daß eine einmalige, ja selbst eine in Zwischenräumen von 24—48 Stunden ausgeführte zweimalige intravenöse Injektion von 30—50 ccm einer 1prozentigen Trypanblaulösung vertragen wird, ohne daß die geringsten Nervenerscheinungen klinisch beobachtet werden, während schon die subarachnoideale Injektion von 0,5 ccm einer 0,5prozentigen Lösung den Tod des Versuchstieres unter dem akuten Ausbruch der schwersten Reiz- und Ausfallssymptome des Nervensystems herbeiführen kann.

Da meine Experimente mit der Lumbalinjektion von Trypanlösung beim Hunde nicht so einförmig verlaufen sind wie beim Kaninchen, will ich nur von jenen berichten, bei denen die Trypanblaulösung unter die Dura mater cerebri gebracht wurde. Benutzte ich schwache Lösungen, etwa 0,5 Prozent und nur geringe Mengen hiervon bis zu 1 ccm, so traten wohl vorübergehend einseitige Krampferscheinungen der Gesichtsmuskulatur auf, das Tier erholte sich aber bald davon, und schien später un-

gestört. Ich habe in einzelnen Fällen von der angelegten Trepanationsöffnung aus die Injektion kleiner Dosen in Zwischenräumen von 6 bis 8 Tagen wiederholt, abermals mit dem gleichen Erfolge, ohne dauernde Schädigung. Solche Versuchstiere habe ich zu weiteren Studien über lokale Schädigungen im Gehirn und vor allem zum Studium von artefiziell erzeugten Entzündungen und Blutungen verwandt.

Ein schweres Krankheitsbild habe ich beim Hund erst erzeugt, als ich 2—2,5 ccm einer 1prozentigen Lösung subarachnoideal infundierte. Selbstverständlich habe ich diese große Flüssigkeitsmenge bei denkbar geringstem Druck und nur ganz allmählich eingespritzt. Im Laufe der Injektion trat einmal Atmungsstillstand ein, so daß künstliche Atmung eingeleitet und die Injektion für einige Minuten unterbrochen werden mußte. Das Tier erholte sich bald und empfing die volle Dosis. Es lebte von 4 Uhr nachmittags bis 9 Uhr vormittags des nächsten Tages. Puls und Atmung blieben regelmäßig, aus einem tiefen Koma ist es jedoch nicht erwacht. Die gleich nach dem Tode vorgenommene Autopsie ergab das bald genau zu schildernde Bild am zentralen Nervensystem, welches beim Hunde in nichts von dem am Kaninchen abwich. Solche extremen Versuche am Hunde mit Dosen von 2—2,5 ccm einer 1prozentigen Lösung habe ich mehrfach mit dem eben geschilderten und in der gleichen Zeitfolge eingetretenen Ausgange ausgeführt. Es ist mir aber hierbei aufgefallen, daß die Tiere aus der Narkose zunächst wie Gesunde erwachen, sogar herumspringen können, um dann unverhältnismäßig rasch und unvermittelt komatös zugrunde zu gehen.

Da, wo es darauf ankommt, die ganz allmähliche Ausbreitung des Farbstoffes am zentralen Nervensystem intravital, und zwar makroskopisch wie mikroskopisch zu verfolgen, erscheint mir der Hund ein geeigneteres Versuchstier zu sein wie das Kaninchen. Sehr auffallend ist mir, daß beim Hunde die motorischen Reizerscheinungen, die durch den Farbstoff ausgelöst werden, keineswegs sich mit denen beim Kaninchen vergleichen lassen. Ich brauche kaum zu erwähnen, daß vom Hunde intravenös weit größere Mengen der Farbstofflösungen schadlos vertragen werden als vom Kaninchen.

Am ehesten sind unsere Versuche denen von Lewandowsky vergleichbar, bei welchen Ferrozyannatriumlösung in wechselnder Konzentration verwandt wurde. Im allgemeinen riefen wenige subarachnoideal injizierte Zen-

tigramme von Ferrozyannatrium beim Kaninchen schwere, unseren oben geschilderten außerordentlich ähnliche Krankheitsbilder hervor, während die intravenöse Injektion der hundertfachen Menge Ferrozyannatriums fast schadlos ertragen wurde.

Ähnlich lauten die Angaben Brunos für die intrazerebrale Injektion der gleichen Substanz (S. 37). »Es liefert also hier eine sonst für den Kreislauf indifferente chemische Substanz bei der Gehirninjektion ein Vergiftungsbild, welches durch zerebrale Reiz- und Lähmungserscheinungen und tiefe Großhirnnarkose ausgezeichnet ist, und das ebenfalls wie beim Morphium den Tod des Versuchstieres herbeiführt.« Dem Ferrozyannatrium verhielt sich ähnlich das Methylenblau. Vom Kreislauf aus wurde ein Kaninchen erst getötet nach der Injektion von 30 ccm einer 5prozentigen Lösung, während ein $\frac{1}{4}$ ccm dieser Lösung bei der Injektion ins Gehirn genügte, um ein sofort einsetzendes tödliches Vergiftungsbild zu erzeugen (S. 371).

Nach den genauen Versuchen Lewandowskys, die, was die Differenz in der Wirkung intravenöser und subarachnoidial injizierter Substanzen anbetrifft, mit den unsrigen vollauf übereinstimmen, lassen sich prinzipielle Gegensätze zwischen intrazerebraler und subarachnoidealer Applikation, wie sie Bruno betont hat, nicht mehr aufrecht erhalten. Es scheint, daß allerdings bei direkter Injektion ins Gehirn und Rückenmark geringere Dosen größere Effekte auslösen, als wenn sie subarachnoideal appliziert werden (vgl. u. a. die genauen Angaben von Sicard für Morphium, Kokain usw.). Dies ändert jedoch an der nunmehr hundertfach von den verschiedensten Autoren bestätigten Tatsache nichts, daß Substanzen, welche vom Blute aus nicht oder wenig wirksam sind zu den heftigsten Erscheinungen Anlaß geben können, wenn sie intrazerebral oder subarachnoideal appliziert werden. Das gleiche Verhalten unseres vitalen Farbstoffes ermöglicht es uns der zweiten Frage näher zu treten, wie diese differente Wirkung zustande kommt. Hierüber gibt die Verteilung des Farbstoffes nach seiner subarachnoidealen Injektion Aufschluß, eine Verteilung, die wir mikro- und makroskopisch auf das genaueste verfolgen konnten.

2.

Ich schildere zunächst den Befund bei Kaninchen, denen 0,5 ccm einer 0,5 und 1 prozentigen Trypanblaulösung in den Lumbalsack injiziert worden ist.

Für das genauere Studium der durch die Vitalfarben bedingten Veränderungen des zentralen Nervensystems liegen die Verhältnisse am günstigsten, wenn die Versuchstiere den Eingriff möglichst lange überleben. In einzelnen Fällen wurde das Tier erst 12—14 Stunden nach der Injektion getötet. Für histologische Untersuchungen sind nur lebenswarme, in 10prozentiger Formalinlösung fixierte Präparate verwandt worden. Unmittelbar nach der Tötung des Tieres wurde Gehirn und Rückenmark samt den austretenden Wurzeln bis jenseits des Spinalganglions freigelegt. Desgleichen sind vor allem der Opticus mit dem Bulbus und der Nervus olfactorius mit der Nasenschleimhaut frei präpariert worden.

Das makroskopische Bild war ein über Erwarten erstaunliches (Taf. III, *a* u. *b*). Es fand sich das Rückenmark in seiner ganzen Ausdehnung tiefblau gefärbt. Die Färbung der Wurzeln war zwar eine viel hellere, doch ließ sich dieselbe bis jenseits des Spinalganglions deutlich verfolgen. Eine dem Rückenmark völlig gleichende Tinktion war an dem Hirnstamm wahrzunehmen, nur die Hemisphären des Kleinhirns trugen ein helleres Kolorit. Besonders tief war die Färbung an dem basalen Hirnabschnitt. Hier erstreckte sich dieselbe einerseits entlang den beiden Optici bis zur Korneoskleralgrenze, anderseits mit den beiden Olfactorii bis zum Bulbus, ja bis in die Nasenhöhle hinein. In lebhaftem Kontrast hierzu standen die Großhirnhemisphären, die an ihrer Konvexität ganz blaß erschienen. Nur entlang den größeren von der Basis zu der Hirnoberfläche ziehenden Blutgefäßen konnte man mehr oder weniger breite blaue Streifen erkennen. Dieser Befund wurde ausnahmslos in jedem Falle erhoben, in dem das Tier unter den oben beschriebenen Krankheitserscheinungen verendete. Nur ganz vereinzelt, und zwar bei der Anwendung von größeren Flüssigkeitsmengen, konnte ich auch außerhalb der Gehirn- und Rückenmarkshöhle bei dem Tiere eine Färbung nachweisen. Dieselbe stellte sich als ein blauer Strich im Verlaufe der die großen Halsgefäße einschließenden Gefäßscheiden dar. Ich will gleich erwähnen, daß auch die genaue mikroskopische Untersuchung, weder an der Leber, noch an der Niere eine Blaufärbung erkennen ließ. Wäre der Farbstoff von der Lymph- oder Blutbahn aufgenommen worden, so wäre seine Ausscheidung durch die Niere rasch erfolgt.

Beim Kaninchen änderte sich am makroskopischen Bilde nichts Wesentliches, wenn die subarachnoidiale Injektion vom Schädel aus erfolgt war, nur trat in diesen Fällen eine Blaufärbung auch an den Großhirnhemisphären

auf, wobei auf der injizierten Seite die Färbung eine lebhaftere sein konnte als auf der gesunden. Ging das Tier nach der Injektion zugrunde, so war stets die Färbung des Rückenmarks bis zum Conus terminalis gleichmäßig und dunkel. Ich will gleich erwähnen, daß, wenn der Versuch in kürzerer Zeit unterbrochen wurde, also 1—1½ Stunden nach dem Auftreten der ersten Vergiftungserscheinungen, so war auch dann die Verteilung des Farbstoffes im Nervensystem genau wie ich sie soeben beschrieben habe. Ich erwähne endlich, daß eine Färbung sämtlicher Höhlensysteme des Gehirns und Rückenmarks nachweisbar war.

Von dem in 10prozentiger Formalinlösung fixierten und gefärbten Nervensystem fertigte ich Gefrierschnitte an, die ich teils ungefärbt, teils nach Gegenfärbung mit Alaunkarmin in der üblichen Weise zur histologischen Untersuchung konservierte. Um lange histologische Schilderungen zu vermeiden, verweise ich auf Taf. II, Fig. 3, die ein vollständig getreues Bild eines Rückenmarksquerschnittes ohne Gegenfärbung gibt. Die Leptomeninx war diffus blau gefärbt. Sowohl an den Kommissuren als auch an den Gefäßeintritten sowie allenthalben wo Piallamellen in die Substanz des Rückenmarks eintreten, sind die Fortsätze der weichen Rückenmarkshäute an ihrer blauen Farbe kenntlich. Aber nicht nur die groben Lamellen, sondern auch die feinsten Fäserchen zeigten bei der Betrachtung mit Immersionslinsen Blaufärbung. Besonders zierlich hob sich das Gitterwerk dieser Fäserchen von den größeren Gefäßstämmen und Kapillarästen ab. In vielen Fällen gelang neben einer Tinktion des Bindegewebes auch eine Vitalfärbung des gliösen Netzes, das die Nervenfasern in zartestem Maschenwerke umspinnt. Vielfach gingen diese Fäserchen direkt in Fortsätze »pluripolarer Gliazellen« über, deren Kern »vitalblau« gefärbt war. Komplizierter als an der weißen Substanz erschien die Färbung an der grauen. Hier hoben sich die diffus blau gefärbten Ganglienzellen des Vorder- und Hinterhornes von dem heller tingierten Netzwerk der Grundsubstanz scharf ab. Stets war der Kern der Ganglienzelle gefärbt. Bis weit von dem Zentrum der Zelle entfernt konnten ihre Fortsätze samt ihren zahlreichen und komplizierten Ramifikationen verfolgt werden. Die Färbung der Ganglienzelle und ihres Zubehörs war eine so distinkte, daß sie an einer isolierten Nervenzelle kaum deutlicher ausfallen könnte. Da, wo eine Kernfärbung vorhanden war, erschien das Protoplasma der Zelle allemal diffus tingiert. Von einer Plasmastruktur war nichts zu erkennen (Taf. IV, Fig. *a*).

Bei der Schilderung von Gehirnschnitten kann ich mich recht kurz fassen. Auch hier begegnen wir wieder der Blaufärbung der »weichen Hirnhaut« und ihrer Fortsätze in die Gehirnsubstanz. An Stellen der Hirnrinde, wo die Färbung eine intensivere war, ließen sich auch hier zuweilen »vital gefärbte« Gliafasern und Gliazellen erkennen. Vor allem aber traten auf das deutlichste die großen Pyramidenzellen mit ihren Ausläufern und ihren dunkelblau tingierten Kernen hervor. Wenn auch die Rinde makroskopisch farblos erschien, konnte man doch mikroskopisch bis zur Markgrenze gefärbte Pyramidenzellen nachweisen. Analog am Kleinhirn leuchteten die großen, gefärbten Purkinjeschen Zellen hervor. Neben dem Bindegewebe waren stets Ganglienzellen, inkonstant dagegen Gliazellen und Gliafasern im Gehirn sowohl, als auch im Rückenmark gefärbt, wenn das Versuchstier der toxischen Wirkung unserer Farblösung erlag.

Beim Hunde haben wir makroskopisch die gleiche Verteilung des Farbstoffes wie beim Kaninchen gefunden, wenn eine größere den Tod des Tieres veranlassende Dosis von 2—2,5 ccm der 1prozentigen Farblösung vom Schädel aus zur Anwendung kam. Beide Hemisphären, das ganze Rückenmark, Gehirn und Rückenmarksnerven bis zu den Spinalganglien waren in wechselnder Intensität gefärbt. Sonderbarer Weise habe ich beim Hunde vitale Gliafärbung, vor allem aber die sehr ausgedehnten Ganglienzellfärbungen wie beim Kaninchen nicht gesehen. Niemals fehlten Ganglienzellfärbungen im 4. Ventrikel. Ich habe schon darauf hingewiesen, wie anders das Krankheitsbild beim Hunde sich darstellt als beim Kaninchen, wie vor allem beim Hunde jene schweren Krampfzustände fehlen können, welche für die Vergiftung des Kaninchens so überaus charakteristisch sind. Ich werde bei einer anderen Gelegenheit genauer über mikroskopische Befunde am zentralen Nervensystem des, durch subarachnoideale Trypanblaueninjektion erkrankten Hundes berichten. Soweit ich die Verhältnisse bislang übersehe, scheint mir die rasche Wirkung hoher Dosen beim Hunde das Fehlen jener diffusen und ausgebreiteten Ganglienzellfärbungen zu erklären, die für das Kaninchen so überaus charakteristisch sind. Zu dieser Annahme veranlassen mich folgende Beobachtungen. Machte ich beim Kaninchen vom Gehirn aus gleichfalls eine Injektion einer hohen Dosis (1—1,5 ccm einer 1prozentigen Lösung), so ging das Tier zwar unter den üblichen Krampferscheinungen, aber rasch zugrunde. Das makrosko-

pische Bild des zentralen Nervensystems war wieder das übliche, aber die Ganglienfärbung, z. B. im Rückenmark, war eine besehränktere, dagegen eine intensivere in der Medulla oblongata.

Anderseits habe ieh am Hunde, bei dem dureh die Applikation kleiner Dosen in den Lumbalsack klinisch kaum naehweisbare Krankheitserscheinungen ausgelöst wurden, einige Tage nach der Injektion Untersuchungen des sehwach gefärbten Rückenmarks vorgenommen, die folgende bemerkenswerte Ergebnisse zutage gefördert haben. Bei schwacher Vergrößerung ersehien die Substanz des Rückenmarks bis auf einzelne, bald genauer zu schildernde gefärbte Bindegewebszellen in der unmittelbaren Umgebung der Gefäße, ganz ungefärbt. Betrachtete man aber einen solehen Sehnitt mit Immersionslinsen, so fand man an den großen Ganglienzellen der Vorder- und Hinterhörner Bilder, wie ich sie in Taf. IV, Fig. *b* dargestellt habe. Im ganzen Gebiete des Protoplasmas lagen feinste, vital gefärbte Granula. Diese Granula beschränkten sich nicht allein auf den Leib der Zelle, sondern sie ließen sich auch in die Fortsätze und deren Äste verfolgen. Sehr häufig traten ganze Granulahaufen an der Abgangsstelle soleher Fortsätze auf. Ieh habe fast ausnahmslos an jeder Ganglienzelle, und wie ich gleich hervorheben will, ausschließlich an Ganglienzellen des ganzen Rückenmarksquerschnittes solche Granula angetroffen. Zum Unterschiede von der Färbung der Ganglienzellen beim Kaninchen, haben wir es hier nicht mit einer diffusen Protoplasmafärbung, sondern mit einer diskreten Granulafärbung zu tun. Ferner fehlt hier eine Kernfärbung, ein sicherer Beweis dafür, daß die vitale Färbung an einer gesunden, und nicht an einer abgestorbenen oder absterbenden Zelle erfolgt ist.

Nicht weniger bemerkenswert waren beim Hunde die Ergebnisse jener Versuche, bei denen kleine, vorübergehende Zuckungen auslösende Farbstoffmengen in die zerebralen Intraarachnoidealräume gebracht wurden. Ieh ließ solehe Tiere erst mehrere Tage naeh der Farbstoffinjektion töten. Was nun zunächst den makroskopischen Befund am Gehirn anbetrifft, so zeigte es sich, daß bei der Applikation kleiner Dosen (0,5—0,8 ccm der 1 prozentigen Lösung) die Blaufärbung sich auf eine Hemisphäre beschränken konnte. Im wesentlichen trat die Färbung an der Konvexität der betreffenden Hemisphäre auf. Zuweilen überschritt sie die Mittellinie und breitete sich partiell auch über die Konvexität der anderen Hemisphäre

aus. Erst bei Injektionen größerer Farbstoffmengen ließen sich Färbungen beider Hemisphären erzielen. Hierbei breitete sich der Farbstoff auch auf die Gehirnbasis aus, ohne daß dieselbe die Medulla oblongata oder gar das Rückenmark erreicht hätte. Wie ich schon erwähnte, war die diffuse Färbung des ganzen Nervensystems nur dadurch zu erzielen, daß Dosen von 2—2,5 ccm zur Anwendung kamen, denen die Tiere erlagen. Selbstverständlich war auch beim Hunde, genau wie beim Kaninchen stets an den Hohlräumen des Gehirns und des Rückenmarks eine deutliche Färbung wahrnehmbar, wenn der Farbstoff eine allgemeine Verteilung über das gesamte zentrale Nervensystem erfahren hatte.

In welcher Weise geschah nun die Ausbreitung des Farbstoffes, wenn eine geringe Menge desselben vom Schädel aus injiziert wurde und dementsprechend lediglich eine partielle Färbung an der Gehirnkonvexität veranlaßte? Hierüber geben wieder einen trefflichen Aufschluß mikroskopische Schnitte, die in der oben angegebenen Weise angefertigt wurden. Ich verweise den Leser auf Taf. IV *c*, die lange histologische Detailschilderungen überflüssig machen dürften.

Zunächst erscheint wieder die Pia, samt ihren Fortsätzen in die Gehirnsubstanz hinein, tiefblau gefärbt. Neben diesen Pialsepten fesseln unsere Aufmerksamkeit in erster Linie die kortikalen Blutgefäße bzw. ihre Hüllen. Am eklatantesten lassen sich die zu beschreibenden Einzelheiten erkennen, wenn man ein großes Gefäß im Gehirnschnitte trifft, das, einem »Pialtrichter« entlanglaufend, an dessen Grunde sich in feinere und feinste Ästchen auflöst. Allenthalben werden die Gefäße von vital gefärbten Zellen begleitet, die eine überaus charakteristische Lage und Struktur aufweisen. Zwischen der Nervensubstanz und der Gefäßwand findet sich je nach dem Kaliber des Gefäßes ein weiter, wechselnder Spaltraum. Die Wände dieses Spaltraumes sind von Zellen begrenzt, von denen die Mehrzahl den vitalen Farbstoff gespeichert hat. Zuweilen gleichen diese Zellen den feinen Retikulumzellen der Lymphdrüsen, auch darin, daß sie feinste durch den vitalen Farbstoff blau tingierte Granula enthalten. Die größere Anzahl jedoch scheint der Gefäßwand direkt aufzuliegen. Ihr Protoplasma ist in eigentümlicher Weise vakuolisiert, so daß sie ein blasig aufgetriebenes Aussehen gewinnen. Die Grenzleisten der Vakuolen sind blau gefärbt, der Kern der Zelle jedoch völlig ungefärbt. Es kann gar keinem Zweifel unterliegen, daß wir hier Zellbilder vor uns

haben, die den perivaskulären Scheidenraum der Gehirngefäße begrenzen, jenen Scheidenraum, von dem zuerst Key und Retzius und seither so viele andere Autoren den Nachweis erbracht haben, daß er in direkter Kommunikation mit dem Intraarachnoidealraum steht. Könnte wohl in eindeutigerer Weise als durch die intraarachnoideale Injektion unseres Farbstoffes dieser Zusammenhang erwiesen werden, könnten ferner in klarerer Weise die Raumverhältnisse dieser perivaskulären Scheiden, als durch die vitale Färbung ihrer Wandelelemente zur Anschauung gebracht werden?

Bei diesen Experimenten am Hunde habe ich am Gehirn eine Ganglienzellfärbung nur in beschränktem Umfange beobachtet, vorausgesetzt, daß eine Läsion des Nervensystems nicht erfolgt war. Ebensowenig habe ich einen Übergang des Farbstoffes in den Ventrikel festgestellt.

Das ganze Bild änderte sich jedoch unter pathologischen Verhältnissen. Ich will an dieser Stelle nur in aller Kürze über Entzündungsversuche und über Verletzungen am Gehirn, die zu intrazerebralen Blutungen führten, berichten, indem ich mir weitere Mitteilungen auf diesem Gebiete vorbehalte. Eine Entzündung erzeugte ich dadurch, daß ich bei Hunden die erste Trepanationsöffnung wiederholt freilegte und kleine Injektionen von Farblösungen unter Vernachlässigung aseptischer Kautelen vornahm. Das Tier wurde erst getötet, nachdem einige Tage seit der letzten Injektion verflossen waren. Einmal erlebte ich auch den spontanen Tod des Versuchstieres. Autoptisch fand sich dann eine meningeale Reizung, die am ausgesprochensten in der Gegend der Trepanationsöffnung war. Da die Hirnhäute tiefblau gefärbt waren, konnten die anatomischen Veränderungen derselben nur durch die mikroskopische Untersuchung festgestellt werden. Hierbei konstatieren wir nun die wichtige Tatsache (Taf. IV *d*), daß in der erheblich verdickten Hirnhaut neben den ungefärbten, gelappt kernigen Leukozyten zahlreiche große mononukleäre Zellen sich fanden, in deren Protoplasma neben vital gefärbten Granulis grobe diffus blau gefärbte Einschlüsse sich fanden. Diese Zellen gleichen in jeder Beziehung unseren mit Zerfallsprodukten beladenen Pyrrolzellen, deren »Makrophagennatur« ich gelegentlich meiner Studien am Peritonaeum, der Milz und der Lymphdrüse so ausführlich dargelegt habe. Solche Makrophagen lagen jedoch nicht ausschließlich in dem subarachnoidealen Maschenwerk, sie konnten im ganzen Verlaufe der Pialtrichter bis weit in die Hirnrinde

verfolgt werden, und zwar als Begleiter jener Leukozyten, welche die perivaskulären Gefäßscheiden mehr oder weniger ausfüllten. Da, wo Erweichungsherde sich gebildet hatten, fand man neben den Trümmern der zerfallenen, blau tingierten Nervensubstanz auch Ganglienzellen diffus gefärbt mit dunkelblauen Kernen.

Ganz analog ist die Rolle, die diese vitalgefärbten »Makrophagen« bei intrazerebralen Blutherden spielen. Auch hier läßt sich eine stärkere Ansammlung derselben zunächst in der weichen Hirnhaut, vor allem an den arachnoidealen Balken nachweisen. Entlang den Pialtrichtern wandern sie in die perivaskulären Gefäßscheiden, von denen sie zum Blutherde ausschwärmen, genau in der gleichen Weise, wie ich es für Lebernekrosen an anderer Stelle beschrieben habe. Die Identität dieser vital gefärbten und vital färbbaren Makrophagen mit unseren Pyrrolzellen einerseits, mit den »Körnchenzellen« anderseits, erscheint mir nunmehr sicher. Ich komme hierauf noch näher zu sprechen. Ich möchte nur an dieser Stelle darauf hinweisen, daß schon unter normalen Verhältnissen diese Pyrrolzellen wie ich schon oben ausgeführt habe, Bewohner der Meningen sind. Ganz ähnlich wie an anderen serösen Häuten, so vor allem am Peritonaeum nehmen sie bei lokalen oder allgemeinen Reizzuständen an Zahl zu, sie gelangen in den freien Zerebrospinalraum und folgen vermöge ihrer hohen Lokomotionsfähigkeit dem Gebote selbst entfernt im zentralen Nervensystem wirkender chemischer Reize, wobei sie in hohem Maße phagozytär tätig sein können.

Meine histologischen Schilderungen muß ich noch mit einem kurzen Hinweis auf die Färbung der Hirn- und Rückenmarksnerven nach subarachnoidealer Injektion der vitalfärbenden Lösung vervollständigen. Ich erwähnte schon, wie bei derartigen Farbstoffinjektionen sich die Färbung am Opticus bis zur Korneoskleralgrenze, am Olfactorius bis zur Nasenschleimhaut verfolgen läßt. Der Kürze halber will ich allein die Verhältnisse am Opticus schildern.

Von der dichten, dunkelblau gefärbten Pialscheide des Nerven lösen sich zahlreiche Fortsätze ab, welche die Nervenbündel in Maschenräumen verschiedenster Weiten voneinander trennen. Alle diese Bindegewebslamellen sind blau gefärbt. Von besonderem Interesse erschien es mir, daß nicht nur diese gröberen Stützelemente die Färbung aufweisen, sondern häufig auch Netze

feinster und zartester Fäserchen, die zur Gliafaserung des Opticus gehören. Wie ließ sich wohl klarer der Zusammenhang der den Opticus durchsetzenden Lymphkanäle mit dem allgemeinen Subarachnoidealraume nachweisen, als durch diese »vitale Injektion« derselben?

3.

Demgemäß ist die Verteilung meiner vitalfärbenden Lösung im zentralen Nervensystem bei ihrer Subarachnoidealinjektion durchaus ähnlich derjenigen, die für Ferrozyannatrium und Methylenblau von Bruno und Lewandowsky beschrieben worden ist. Da in unserem Falle durch die Speicherung der Farbstoffe eine chemische Änderung derselben im Sinne einer Reduktion nicht zustande kommt, anderseits mikroskopische Gewebsschnitte des gefärbten Nervensystems gemacht werden können, lassen sich klare Antworten darüber geben, wo der Angriffspunkt für die toxische Wirkung der Farbstoffe zu suchen ist und auf welchem Wege die Farbstoffe an diesen Angriffspunkt gelangen. Ich brauche kaum an dieser Stelle darauf hinzuweisen, wie zahlreich die Arbeiten sind, die sich mit dem Problem beschäftigen, an welcher Stelle Nervengifte verankert werden. Unsere Vitalfarben (das haben wohl die Kaninchenversuche klar erwiesen) gelangen direkt an die Ganglienzellen, dringen in dieselben ein, und lösen zunächst Reizerscheinungen an denselben aus, welche bei der raschen Verteilung der Farbstoffe vom Lumbalsack aus bis zur Medulla oblongata und schließlich bis zum Großhirn sich als »Zuckungen einzelner Muskeln, allgemeine Krämpfe, auch als koordinierte, halb willkürlich erscheinende Bewegungen« dokumentieren (Lewandowsky S. 485). Sehr bald folgt dem Reizzustande die Lähmung, welche dem Tode der Ganglienzelle gleichkommt. Hierbei durchdringt der Farbstoff das Zellprotoplasma und ruft jene Kernfärbung hervor, welche für Vitalfarben in der Tat das untrügliche Zeichen des Zelltodes darstellt. Wenn somit beim Kaninchen vermittels der Vitalfarben die Aufeinanderfolge der einzelnen Krankheitserscheinungen durch die morphologischen Veränderungen an den Ganglienzellen auf das deutlichste sich verfolgen läßt, so liegen schon beim Hunde die Verhältnisse viel komplizierter. Bei der Anwendung kleinerer Farbdosen, die klinisch kaum bemerkbare Krankheitssymptome bedingen, bei denen auch später Ausfallserscheinungen ausblieben, findet sich zwar der Farbstoff in den Ganglienzellen, aber wie ganz

anders als beim Kaninchen. Anstatt diffuser Protoplasma- und Kernfärbung finden wir distinkte Granulafärbung, welche sich streng auf das Protoplasma der Ganglienzelle und seiner Fortsätze beschränkt. Dieses Verhalten der Ganglienzelle beim Hunde fordert geradezu zum Vergleiche mit demjenigen der Plexuszellen heraus. Auch an der Plexuszelle tritt eine ähnliche Granulafärbung nach der intravenösen Applikation des Farbstoffes auf, ohne daß die Plexuszelle eine Funktionsstörung erleidet. Sollte diese Speicherung des Farbstoffes in den Granulis der Ganglienzellen dieselben vor der deletären Wirkung des Farbstoffes schützen? Mit andern Worten besitzt die Ganglienzelle des Hundes in ihren färbbaren Granulis Schutzstoffe, welche das Eindringen des Farbstoffes an den »Lebenskern« verhüten. Zu dieser Voraussetzung würde durchaus die Tatsache passen, daß bei extremer Dosierung diese Schutzvorrichtung versagt, wie schließlich auch der vom Plexus für das gesamte Nervensystem ausgehende Schutz aufhört, sobald die toxische Dosis auf das Plexusepithel einwirkt. Solche und ähnliche Fragen harren noch einer endgültigen Lösung. Ich habe keinen Zweifel, daß vergleichende, bei verschiedenen Tieren auszuführende Versuche mit unseren Vitalfarben, zu ihrer Klärung einen wichtigen Beitrag zu liefern berufen sind.

Daß ausgedehntere morphologische Veränderungen an den Ganglienzellen fehlen können, wenn die Vergiftung des Tieres sehr rasch zum Tode führt, darf nach unseren sonstigen Erfahrungen mit Vitalfarben einerseits, mit Nervengiften anderseits nicht wundernehmen. Ich erinnere u. a. an die von Klose und Vogt gesammelten Erfahrungen bei der Spinalanalgesie. »Deutliche Zellveränderungen konnten wir aber erst an Tieren konstatieren, die nach drei Tagen bis zu einer Woche und mehr nach dem Eingriff untersucht wurden« (S. 771).

Bei unseren Vitalfarben liegen die Verhältnisse zwar anders, aber auch hier muß das Tier einige Stunden den Eingriff überleben, um die ganze Serie derjenigen Veränderungen zu zeigen, welche ich soeben beschrieben habe. Für das Eintreten des Todes ist ja auch nicht die Zahl der »vital gefärbten« Zellen entscheidend, vielmehr der Sitz derselben, genügt es doch, wenn die das Atmungszentrum konstituierenden Zellgruppen dem toxischen Einflusse der Vitalfarben verfällt. Ließen sich nun auch Verschiedenheiten bei Hund und Kaninchen bezüglich der Ausdehnung und Art der Ganglienzellenfärbung konstatieren, so bestand anderseits Übereinstimmung bei beiden Tieren in dem Modus der Farbstoffzu-

fuhr zur Ganglienzelle selbst. Genau entsprechend den von Heineke und Laewen gewonnenen Erfahrungen bei der Lumbal-Anästhesie können wir für unsere Farbstoffe es aussprechen (S. 392), »daß der Verlauf der Vergiftung bei der intraduralen Injektion in seinen Eigentümlichkeiten nicht durch die Resorptionsgeschwindigkeit, sondern durch die direkte Wirkung des Giftes auf die Substanz des zentralen Nervensystems bestimmt wird. Erst durch den Kontakt mit den Zentralorganen wird dem Verlauf der Vergiftung der charakteristische Stempel aufgedrückt.«

Abgesehen davon, daß alle Resorptionserscheinungen für unsere Vitalfarbstoffe fehlen — dieselben würden sich bekanntlich rasch in Färbungen der Nieren offenbaren — hat die mikroskopische Untersuchung auf das klarste erwiesen, auf welchem Wege die Farblösung durch die Zerebrospinalflüssigkeit direkt an die Ganglienzelle gelangt. Wie ungeheuer ausgedehnt und rasch die Diffusion selbst kleinster Farbmengen stattfindet, darüber belehren uns die Imbibitionserscheinungen an den Hirnhäuten, ihren feinsten intrazerebralen, intraspinalen und intraneuralen Fortsätzen, sowie auch die Vitalfärbungen an den Gliazellen und Gliafasern. Angesichts dieser Bilder erscheint es mir um so rätselhafter, daß große Farbstoffmengen, welche bei der intravenösen Applikation in den Gehirngefäßen zirkulieren, selbst die feinste Kapillarwand nicht zu durchdringen vermögen, solange die »gliöse Grenzmembran« intakt ist, d. h. die Nervensubstanz in ihrer Vitalität nicht geschädigt ist. Erscheint es auf Grund unserer Erfahrungen mit Vitalfarben wahrscheinlich, daß eine Affinität der Kapillarzelle des Nervensystems notwendig ist, um bestimmte Stoffe an die Nervenzelle hindurch gelangen zu lassen? (Lewandowsky S. 486). Drängen nicht vielmehr alle von uns mit Vitalfarben gesammelten Erfahrungen zu der Annahme, daß der Übertritt derselben in die Zerebrospinalflüssigkeit durch die spezifische Funktion des Plexusepithels hintangehalten wird? Wird diese Hemmung des Plexus vermittels der Lumbalinjektion umgangen, dann ist das gesamte Nervensystem der Einwirkung unserer Farbstoffe preisgegeben. Was für unsere Vitalfarben somit erwiesen, scheint mir auch für Nervengifte eine allgemeine Bedeutung zu haben. Die Strychninwirkung, welche auch vom Blute aus ausgelöst wird, braucht nicht auf eine »Affinität der Kapillarzelle« des Nervensystems für Strychnin, wie Lewandowsky annimmt, zurückgeführt zu werden. Vielmehr scheinen mir, in Analogie mit den oben geschilderten Erfahrungen,

die Verhältnisse so zu liegen, daß das Strychnin je nach der angewandten Dosis das Plexusepithel mehr oder weniger schädigt, demgemäß in die Zerebrospinalflüssigkeit gelangt, von der es an die Orte seiner »spezifischen Affinität« geschwemmt wird. In diesem Sinne ist es daher auch durchaus verständlich, daß ein Zehntel der Giftmenge, subarachnoideal injiziert, genügt, um bestimmte vom Blut aus erzielte Wirkungen des Strychnins hervorzubringen. Daß beim Ferrocyannatrium, wie bei unseren Vitalfarben die »Differenz zwischen den auf dem Blut- und Subduralwege beigebrachten wirksamen Dosen« eine weit größere ist als beim Strychnin, erklärt sich aus der einfachen Tatsache, daß diese Substanzen keine nennenswerten toxischen Eigenschaften für das Plexusepithel besitzen. Absolut wird diese Frage erst zu lösen sein, wenn es uns gelingt, spezifische Degenerationen am Plexus hervorzurufen, ähnlich wie wir isolierte Läsionen der Leberzelle durch die Einwirkung des Ikterogens zu erzeugen imstande sind. (Vgl. meine zweite Monographie.)

Noch ein Wort über den besonderen Ausbreitungsmodus unserer Farbstoffe in makro- und mikroskopischer Beziehung. Ich habe ausführlich dargetan und auch bildlich illustriert, wie nach der Lumbalinjektion der Farbstoff das gesamte Rückenmark und den Hirnstamm besonders an seiner Basis, samt Opticus und Olfactorius dunkel färbt, während die Großhirnhemisphären nur eine streifenförmige Ausbreitung des Farbstoffes darbieten oder auch farblos erscheinen können. Hierbei kommt auch eine Färbung sämtlicher Hohlräume des zentralen Nervensystems zustande. Anderseits habe ich ausgeführt, wie bei der Injektion geringer Farbstoffmengen unterhalb der Dura mater cerebri die Färbung sich auf eine Hemisphäre beschränken kann, ohne die Gehirnbasis, die Ventrikel oder den Zentralkanal zu erreichen. Alle diese Tatsachen erklären sich auf das einfachste, wenn man die klassischen Studien von Key und Retzius, vor allem deren Injektionsergebnisse an der Hand ihrer Tafeln berücksichtigt. Ich hebe dieses Cramer gegenüber hervor, der in neuerer Zeit vitale Injektionen mit Methylenblau bei Hunden ausführte, welche sich bezüglich der Verbreitung des Farbstoffes in vollster Übereinstimmung mit den meinigen befinden. »Die großen Subarachnoidealräume an der Basis des Gehirns, sind eine unmittelbare Fortsetzung der Subarachnoidealräume des Rückenmarks« (S. 93 erste Hälfte). An der Basis des Gehirns finden sich die von Key und Retzius genau beschriebenen Ausweitungen des Subarachnoidealraumes, von

ihnen als Zisternen beschrieben, welche auch die Dorsalfläche des verlängerten Markes und des Mittelhirnes umgreifen. »Erst von den großen Basalzisternen aus gelangen Injektionsmassen zur Oberfläche der Großhirnhemisphäre. Zuerst verlaufen diese Injektionsstoffe in der Tiefe der Furchen, vorzugsweise in der Umgebung der Blutgefäße, d. h. in den Subarachnoidealkanälen derselben, dann steigt die Injektionsmasse mit den Gefäßen gegen die Oberfläche hinauf, allmählich auch die Umgebung derselben füllend« (S. 109). Ähnlich ist der Zusammenhang zwischen den Subarachnoidealräumen an der Oberfläche der Kleinhirnhemisphären mit den benachbarten Zisternen der Hirnbasis.

Für alle diese Tatsachen, sowie für die von Key und Retzius zuerst erwiesene Fortsetzung der Subarachnoidealräume in die Lymphkanäle der höheren Sinnesnerven und der peripheren Nerven, haben unsere »Vitalinjektionen« einen neuen wichtigen Beleg geliefert. Desgleichen haben unsere mikroskopischen Untersuchungen, den von Key und Retzius gefundenen Zusammenhang der perivaskulären Räume des Gehirns und Rückenmarks mit Subarachnoidialräumen auf das sicherste dargetan. Für Studien dieser Art erweist sich die vitale Färbbarkeit der die perivaskulären Räume auskleidenden Zellen als ein wichtiges histologisches Hilfsmittel, zumal, wenn es sich darum handelt, die Fortsetzung dieser Räume in die »perigangliönären« Gewebslücken zu verfolgen. Bekanntlich hat man bisher angenommen, daß jene intrazerebralen und intraspinalen Ausläufer des Subarachnoidealraumes, welche als weite perivaskuläre Lymphscheiden sich darstellen, blind enden, und zwar am Übergang der kleinsten Venen und Arterien in das Kapillargebiet. Schon Mott hat, insbesondere nach Unterbindung der großen Halsgefäße, in den Gehirnen der betreffenden Versuchstiere »perigangliönäre« Gewebsspalten darstellen können, welche mit den perivaskulären Scheideräumen von Kapillaren direkt kommunizieren. Nach meinen Untersuchungen kann wohl gar kein Zweifel mehr bestehen, daß, wenn nach subarachnoidealer Farbstoffinjektion eine vitale Ganglienzellfärbung eintritt, der Farbstoff entlang den perivaskulären Scheiden bis direkt an die Ganglienzellen gelangt, und zwar auf jenen von Mott erwiesenen Bahnen. Es ist dies eine Tatsache von großer Bedeutung für die Entscheidung der wichtigen Frage, inwieweit die Zerebrospinalflüssigkeit die Lymphflüssigkeit des zentralen Nervensystems darstellt, eine Frage, auf die ich bald zurückkomme. An dieser Stelle habe ich nur zu betonen,

daß in der Tat Stoffe, welche gelöst in die Zerebrospinalflüssigkeit gelangen, mit ihr in die Pialtrichter, von deren feinen und feinsten perivaskulären Ausläufern aus schließlich bis in die unmittelbare Umgebung der Ganglienzellen strömen, woraus hervorgeht, daß der Liquor in direktem Kontakt mit den Nervenzellen steht. Die Annahme, daß die perivaskulären Fortsätze der Pialtrichter als »Lymphräume« fungieren, gewinnt noch eine weitere Stütze in der Tatsache, daß die Zellen, welche diese Räume sowie auch die feinen, die Räume überquerenden Bindegewebsbälkchen bekleiden, genau wie die Retikulumzellen in den Lymphdrüsen unsere Vitalfarbe in feinsten Körnchen speichern.

Somit läßt sich zusammenfassend erklären: unsere vitalen Farbstoffe besitzen wohl eine Affinität zum Nervensystem, speziell zu den Ganglienzellen. Bei der subkutanen oder intravenösen Applikation derselben können sie nicht in die Ganglienzellen gelangen, sie werden am Plexus gespeichert. Werden sie jedoch in die Zerebrospinalflüssigkeit gebracht, so vermögen sie sich durch das ganze Nervensystem auszubreiten, wobei sie ihre Toxizität an dem massenhaften Untergang von Ganglienzellen zu erkennen geben, in welche sie auf dem Wege der perivaskulären Fortsätze des subarachnoidealen Raumes, durch die Zerebrospinalflüssigkeit getragen werden.

4.

Findet eine Resorption der Farbstoffe aus dem Subarachnoidealraume statt, gelangen sie zunächst in die Lymph- oder Blutbahnen, erfolgt die Resorption rasch oder langsam?

Über diese Fragen haben meine Untersuchungen nur einen unvollkommenen Aufschluß gebracht, und zwar aus dem einfachen Grunde, weil der großen Toxizität der Farbstofflösungen wegen nur geringe Mengen derselben angewendet werden konnten. Die geringen Mengen verteilen sich im Nervensystem so rasch, blieben vor allem an seinen Strukturelementen in so ausgedehntem Maße haften, daß wohl nur äußerst kleine, durch die gewöhnlichen Untersuchungsmethoden kaum nachweisbare Quantitäten den Subarachnoidealraum verlassen. Nur bei Hunden, bei denen 2—2,5 ccm in die Schädelhöhle injiziert wurden, konnten nachträglich Färbungen in

den tiefen Halsdrüsen nachgewiesen werden. Es ist dies ein Befund, der, wie ich aus der zusammenfassenden Arbeit von Mott entnehme, mit Untersuchungen anderer Autoren, die sich mit den Resorptionsverhältnissen in der Zerebrospinalhöhle beschäftigt haben, übereinstimmt.

Bekanntlich ist man in neuerer Zeit[1] eher geneigt, auf Grund der Arbeiten von Hill, Cushing, Reiner, Schnitzler u. a. anzunehmen, daß die Zerebrospinalflüssigkeit direkt in die Gefäßbahn, speziell am Schädel in den Sinus longitudinalis bzw. in die Vena jugularis abfließt. Ich kann mich des Eindruckes nicht erwehren, daß bei Experimenten dieser Autoren große Flüssigkeitsmengen, zum Teil unter Anwendung von Druck, verwandt wurden, wobei Verhältnisse geschaffen werden, die denen des Lebens nicht entsprechen. Daß bei solchen Injektionen in dem zarten Gewebe des Gehirns leichte Gefäßrupturen erfolgen können, die falsche Ergebnisse bedingen, bedarf keiner weiteren Ausführung. Bei meinen Versuchen war der Abfluß der Farblösung in die Halsdrüsen ein »vitaler« Vorgang. Ich glaube daher, daß ihm eine physiologische Bedeutung zukommt. Man könnte mir entgegenhalten, daß nachweislich die Resorption gewisser Substanzen aus der Zerebrospinalhöhle so rasch geschieht, daß der Übertritt derselben füglich in die Blutbahn erfolgen muß. So hat Ziegler festgestellt, daß eine in den Liquor eingebrachte Ferrocyankalilösung bereits nach 10 Sekunden im Blute der Vena facialis posterior und erst frühestens nach einer halben Stunde in den Lymphwegen nachweisbar war (Propfing S. 451). Auch Lewandowsky hat bei seinen Versuchen mit Ferrocyannatrium einen unverhältnismäßig raschen Übertritt desselben (20—30 Minuten) in den Harn beobachtet. Auf der anderen Seite haben außer Cavazzini ganz besonders Klose und Vogt durch ihre überaus sorgfältigen Untersuchungen gezeigt, »wie das Verweilen der Alkaloide im Duralsack unverhältnismäßig lange anhält und wie es für die verschiedenen Anästhetika gewichtigen zeitlichen Differenzen unterliege«.

Endlich erwähne ich die Angaben Sicards (S. 60) »Si chez les chiens nous abandons, dans l'espace sousarachnoidien, de l'iodure de potassium ou du bleu de méthylène en quantité suffisante (0.50 à 1 gr., 0.02 à 0 gr. 0.5 de bleu de méthylène chez les chiens), nous pouvons retrouver ces

[1] Für die ältere Literatur sei auf die Monographie von Key und Retzius verwiesen.

corps après un certain temps dans l'urine de l'animal. L'élimination se fait cependant plus tardivement que l'inoculation consécutive à l'injection sous-cutanée ou intra-veineuse, mais elle est compensée par une durée plus longue«.

Ich meine daher, daß aus der größeren oder geringeren Resorptionsgeschwindigkeit, die wahrscheinlich für verschiedene Substanzen individuell sehr verschieden ist, ein Rückschluß über die besonderen Abflußwege für die Zerebrospinalflüssigkeit nicht statthaft ist. Hierüber entscheidet am Ende die anatomische Untersuchung, die, soweit unsere Farbstoffe in Frage kommen, zugunsten der Lymphwege ausgefallen ist. Zur Erforschung der Abflußwege der Zerebrospinalflüssigkeit steht den Vitalfarben noch ein weites Gebiet offen.

Schon Quincke und Sicard haben auf die großen Differenzen hingewiesen, die in dem Subarachnoidealraum für die Resorption von echten Lösungen und von Emulsionen bestehen. Auch feinste Suspensionen finden durch den Strom des Liquors im Nervensystem allmählich eine allgemeine Verbreitung. Es besteht aber die interessante Erscheinung, daß die frei suspendierten Fremdkörper sehr bald aus dem Liquor verschwinden, indem sie nach Sicard durch Leukozyten phagozytiert werden und in Granulationshäufchen innerhalb der Hirnhäute zur Ablagerung gelangen. Eine Abfuhr solcher kleinster Fremdkörper in die allgemeinen Lymphwege findet in der Regel nicht statt. Injizierte Sicard in den Subarachnoidealraum eines Hundes feinste Emulsionen von Öl oder chinesischer Tusche, so konnte er noch vier, ja noch neun Monate später, Öltropfen im Seitenventrikel bzw. in den Geweben der Pia nachweisen.

Es erscheint mir nun fraglich, ob bei der Phagozytose von ungelösten Produkten in der Zerebrospinalflüssigkeit allein Leukozyten tätig sein sollen. Meine Untersuchungen, speziell bei pathologischen Zuständen der Hirnhäute und des Gehirns, haben vielmehr gezeigt, daß den schon unter normalen Verhältnissen in den Hirnhäuten vorkommenden »Makrophagen« bzw. »Pyrrolzellen« eine wichtige Rolle hierbei zufällt. Ihre Zahl vermehrt sich zusehends. Sie erscheinen, mit Einschlüssen beladen, frei im Subarachnoidealraume sowie in den Geweben der entzündlich gereizten Hirnhaut, vor allem aber in den perivaskulären Räumen der Hirngefäße, welche bekanntlich bei allen leptomeningitischen Prozessen mit Zellformen verschiedenster Herkunft sich anfüllen.

Aus der großen Literatur über diese perivaskulären Veränderungen, speziell bei chronischer Meningoencephalitis, wähle ich die klassischen mikroskopischen Darstellungen von Mott und Spielmeyer, um zu zeigen, daß auch diesen Forschern unter den, die perivaskulären Räume infiltrierenden Zellmassen besondere Zelleelemente aufgefallen sind, die mir eine große Übereinstimmung mit unseren Pyrrolzellen zu haben scheinen. Ich meine die »large granule cells oder morular cells« (They correspond to Körnchenzellen of Alzheimer) von Mott, die »Körnchenzellen« Spielmeyers, von denen er berichtet (S. 20). »Schließlich habe ich noch von einer in den Infiltraten und frei im Gewebe liegenden, regelmäßig vorkommenden Zellform zu reden, von einer Art 'Körnchenzelle'. An vielen von diesen maulbeerförmigen Zellen ist der Kern pyknotisch verändert und die maschigen Plasmafäden äußerst zart, die Vakuolen dagegen groß und teilweise zusammengeflossen und die Zellkugeln selber zweimal so groß wie eine Plasmazelle. Von besonderer Wichtigkeit ist, daß der tröpfchenartige Inhalt keine Fettreaktion gibt. Die Neuroglia bzw. Fibrinmethode dagegen gibt eine sehr prägnante Farbreaktion. Die Tröpfchen, die den Zelleib einnehmen, färben sich intensiv mit Methylenviolett und halten den Farbstoff bei der Differenzierung lange fest.«

Jeder, der Spielmeyers Abbildung (Tafel 5, Fig. 5) mit meinen Bildern von der Pyrrolzelle vergleicht, wird von der Identität der beiden Gebilde überzeugt sein. Die Herkunft dieser Zellen kann nach meinen Untersuchungen nicht mehr zweifelhaft sein. Sie sind normale Bewohner der Hirnhaut und ihrer intrazerebralen, intraspinalen und intraneuralen Fortsätze. Mit der Feststellung dieser Tatsache ist die »anatomische und physiologische« Verwandtschaft der Leptomeninx mit den serösen Häuten, speziell dem Peritonaeum, durch ein neues Bindeglied erwiesen. Ich brauche den gütigen Leser nur auf meine ausgedehnten Studien über die »tâches laiteuses« des Netzes, über die Tätigkeit der in ihnen gebildeten Pyrrolzellen, hinzuweisen, um darzutun, warum ich auch für die Pyrrolzellen des zentralen Nervensystems Leistungen besonderer Art unter normalen und pathologischen Bedingungen in Anspruch nehme. Ich hoffe, in kurzer Zeit[1] weitere Belege für meine obigen Ausführungen beizubringen. Jedenfalls beherbergt die Leptomeninx einen Phagocyten par excellence, dessen chemo-

[1] Meine neuesten Untersuchungen haben ergeben, daß, wie im Peritonaeum, auch an der Leptomeninx normalerweise neben Pyrrolzellen acidophile, oxydasehaltige Leukocyten vorkommen.

taktische Erregbarkeit eine außerordentlich große ist. Er ist histologisch durch seine Fähigkeit, Vitalfarben zu speichern, vor andern »freien« Zellen ausgezeichnet.

Die Untersuchungen von Quincke, Sicard u. a. über das Schicksal von feinsten Fremdkörpern im Subarachnoidealraum haben noch eine weitere, praktisch außerordentlich wichtige Bedeutung. Wir wissen u. a. von der Schlafkrankheit, wie außerordentlich die Prognose derselben durch den Nachweis von Trypanosomen in der Zerebrospinalflüssigkeit getrübt wird. Sicard hat nun mit Recht darauf hingewiesen, wie verschieden die Wirkung der Zerebrospinalflüssigkeit sich darstellt, je nachdem diese Wirkung in vitro oder in vivo auf Parasiten zustande kommt (S. 47). »Peut-on conclure de ces propriétés bactéricides constatées — in vitro — à l'action de ces mêmes propriétés — in vivo —? Nous ne le pensons pas, les expériences faites sur les animaux démontrent le contraire. Nous verrons, par exemple, avec quelle rapidité meurent les chiens inoculés par la voie sous-arachnoidienne avec du pneumocoque, du charbon ou du bacille tétanique.«

Ganz ähnlich bei der Schlafkrankheit. Gelangt der Parasit in den Subarachnoidealraum, so kann er seine toxische, zur chronischen Meningo-Enzephalitis führende Tätigkeit ungestört fortsetzen. Selbst die »Heilmittel«, denen der Plexus den Zutritt zum subarachnoidealen Raum verschließt, können ihn in seinem Schlupfwinkel nicht treffen. Wie Dr. Mott mir brieflich mitteilt, ist er sogar der Ansicht, daß die Reinfektion des Blutes von solchen im Subarachnoidealraum verschont gebliebenen Trypanosomen ausgehen kann. Er hatte die Güte, mir noch folgende Tatsachen mitzuteilen. »Der einzige Fall von Trypanosomiasis ugandensis, der zur Heilung kam, betraf einen Kranken, bei dem 3 Jahre nach der Infektion in der Zerebrospinalflüssigkeit Parasiten fehlten. Er hat niemals Zeichen von »Schlafsucht« dargeboten. Er starb 5 Jahre nach der Infektion an Pneumonie. Bei der Autopsie konnte auch von einer Meningo-Enzephalitis nichts nachgewiesen werden.«

5.

Es verbleibt uns noch die wichtige Frage, zu prüfen, ob durch unsre Versuche Anhaltspunkte für die Strömungsverhältnisse des Liquor gewonnen worden sind. Wir haben jedenfalls feststellen können, daß die Ausbreitung unsrer Farbstoffe im Subarachnoidealraume, vorausgesetzt, daß den »physio-

logisch-anatomischen« Bedingungen desselben (Heineke und Laewen) durch die Anwendung kleiner Flüssigkeitsquanta Rechnung getragen wird, rascher von der Rückenmarks- als von der Schädelhöhle aus erfolgt. Ähnlich lauten die Erfahrungen andrer Experimentatoren, vor allem diejenigen von Sicard. Wir haben ferner in Übereinstimmung mit Sicard gefunden, daß nach der Lumbalinjektion die Farbstoffe außerordentlich rasch das ganze Rückenmark, die Basalzisternen des Gehirns mit ihren terminalen Ausläufern Opticus- und Olfactoriusgebiete färben, ohne die Oberfläche der Großhirnhemisphären zu erreichen. Umgekehrt hat sich aus unsern Versuchen ergeben, daß bei Injektion geringer Farbstoffmengen von der Schädelhöhle aus der Farbstoff zunächst eine, dann die andere Hemisphäre färbt, ehe er in die Basalzisternen abfließt.

Die Verbreitung der Farbstoffe in unsern Versuchen war auch klinisch auf das deutlichste an den charakteristischen Nervenerscheinungen zu verfolgen, die sukzessive zunahmen in dem Maße, als der Farbstoff aus dem Lumbalsack bzw. von der Hirnoberfläche bis zur Medulla oblongata vordrang. Endlich habe ich zu erwähnen, daß ein Unterschied in der Ausbreitungsgeschwindigkeit unserer Farbstoffe in den Subarachnoidealraum von der Konzentration der Lösung unabhängig blieb. 1prozentige, ja selbst 2prozentige Lösungen zeigten in dieser Beziehung keine nennenswerten Differenzen gegenüber den 0.5prozentigen Lösungen.

Auf grund aller dieser Tatsachen stimme ich durchaus mit Heineke und Laewen, vor allem mit Klose und Vogt überein, wenn sie behaupten, »daß aktive, an den lebenden Organismus gebundene Strömungen neben den bekannten physikalischen Bedingungen beim subarachnoidealen Transport fremder Lösungen die Hauptrolle spielen« (S. 739). Die intensive aktive Liquorströmung bedingt es, »daß Gifte, welche postmortal nur dem Gesetz der Diffusion unterworfen sind, intra vitam innerhalb kürzester Zeit im ganzen Subarachnoidealraum Verbreitung finden«. (Klose und Vogt, S. 743.) Daß hierbei die regionären anatomischen Raumverhältnisse des Subarachnoidealraumes die Strömung mitbeeinflussen, bedarf nach meinen obigen Mitteilungen über Injektion vom Lumbalsack und von der Konvexität der Hirnhemisphäre aus keiner weiteren Begründung. Dieser »aktiven Strömung« haben wir in der Praxis jedenfalls Rechnung zu tragen, wenn chemisch differente Substanzen zur subarachnoidealen Injektion benutzt werden. Wie rasch dieselben auf dem Wege ihrer Aus-

breitung im Subarachnoidealraum die ausgedehntesten Zerstörungen von Ganglienzellen bewirken können, das haben wohl unsre Farbstoffversuche aufs deutlichste erwiesen.

Zum Schluß noch ein Wort über die Natur der Zerebrospinalflüssigkeit. Auf die Frage, ob dieselbe eine Lymphflüssigkeit sei oder nicht, gehe ich nicht näher ein, zumal da diese Frage in letzter Zeit häufig und gründlich, vor allem von Mott, Lewandowsky, Blumenthal u. a. besprochen worden ist. Unsere Versuche haben zweierlei gelehrt. Vom Plexus chorioideus erhält die Zerebrospinalflüssigkeit wichtige Stoffwechselprodukte, die der Nervensubstanz durch den Liquor zugetragen werden. Der Plexus vermag anderseits die Zerebrospinalflüssigkeit und damit die Nervensubstanz vor dem Eindringen von Substanzen zu schützen, die sich bei der direkten Einfuhr in den Subarachnoidealraum als ein schweres Gift für die Ganglienzellen erweisen. Anderseits ist schon lange bekannt, daß die Zerebrospinalflüssigkeit Bestandteile der Gehirnsubstanz enthält, vgl. Reichmann u. a. Dementsprechend hat wohl Lewandowsky das richtige getroffen, wenn er ausführt, daß die Zerebrospinalflüssigkeit den Stoffwechsel des zentralen Nervensystems vermittelt, indem sie »Nährmaterial derselben zu-, verbrauchte Stoffe abführt« (S. 493). Von diesem Gesichtspunkte aus betrachtet, gelangen wir zu einem richtigen Verständnis der ganz eigenartigen, von andern Körperflüssigkeiten so abweichenden Zusammensetzung des Liquors, die in höchst zweckmäßiger und vollkommener Weise es ermöglicht, daß die Nervensubstanz aus der Zerebrospinalflüssigkeit Nährstoffe aufnimmt, anderseits verbrauchte Stoffe in dieselben auszuscheiden vermag. Es soll mir fern liegen, den Plexus für die Gesamtsekretion des Liquor verantwortlich zu machen, daß er seine Zusammensetzung in hohem Maße beeinflußt und wichtige Bestandteile demselben zuführt, darüber lassen wohl meine Versuche einen weiteren Zweifel nicht zu. Mit dem Faktor der größeren oder geringeren Permeabilität des Plexusepithels wird jeder praktische Versuch, die Erkrankungen des zentralen Nervensystems chemotherapeutisch zu beeinflussen, zu rechnen haben, falls die direkte Applikation wirksamer Substanzen auf dem Wege der Spinalpunktion kontraindiziert ist.

Kann es daher wundernehmen, daß, wie bei den niedersten Wirbeltieren plexusartige Organe bereits bemerkbar werden (Zyklostomen, Schläpfer S. 104), auch bei den Embryonen höherer Vertebraten die

Plexus chorioidei schon frühzeitig ihre spezifische Funktion beginnen? Wir kommen somit zu dem Schluß, daß der Plexus ein wichtiger Schutz- und Regulationsmechanismus für das zentrale Nervensystem darstellt, und daß differenten Substanzen Tür und Tor für ihren Eintritt in das zentrale Nervensystem geöffnet werden, wenn die physiologische Eintrittspforte, der Plexus chorioideus, umgangen wird und solche differente Stoffe durch die Lumbalpunktion in eine direkte Berührung mit den Nervenelementen gebracht werden.

Einen großen Teil meiner Tierexperimente durfte ich im Laboratorium der hiesigen Nervenklinik ausführen, wofür ich Hrn. Geheimrat Hoche meinen Dank schulde. Ganz besonders dankbar fühle ich mich gegenüber meiner treuen Mithelferin und Assistentin Schwester Marie Schmelcher, die auch bei diesen Untersuchungen mir durch ihre Geschicklichkeit und Gewissenhaftigkeit eine große Hilfe gewesen ist. Ich habe endlich zu erwähnen, daß die Mittel zu dieser Untersuchung mir von dem leider inzwischen verstorbenen Sir Julius Wernher, Hrn. Otto Beit und Hrn. Adolf Hirsch zu London zur Verfügung gestellt wurden; denen gilt gleichfalls mein Dank.

Literaturverzeichnis.

Barfurth. Vergleichende histochemische Untersuchungen über Glycogen. Archiv für mikroskopische Anatomie Bd. 25, 1885.

Best. Münchener medizinische Wochenschrift 1908, Nr. 12, S. 647.

Biedel und Kraus. Centralblatt für innere Medizin 1898, Nr. 47.

Blumental. Über Cerebrospinalflüssigkeit. Ergebnisse der physiologischen Biochemie 1902.

Bruno. Über die Injektion von Giften ins Gehirn. Deutsche medizinische Wochenschrift 1899, Bd. 25, S. 369.

Cavazzini. Über die Circulation der Cerebrospinalflüssigkeit. Centralblatt für Physiologie, Leipzig und Wien 1893, Bd. 6, S. 533.

Creighton. Microscopic Researches on the formative Property of Glycogen London 1896.

Crowe. On the excretion of Hexamethylenamin in the cerebrospinal- (urotropin) fluid and its therapeutic value in Meningitis. From the Johns Hopkins Hospital Bulletin Vol. XX, Nr. 217, April 1909.

Cushing. Some experimental and clinical observations concerning states of increased intracranial pressure, 1901, American journal of medical Sciences, Philadelphia 1902.

Devaux. Beiträge zur Glycogenfrage. Beiträge zur pathologischen Anatomie Bd. 41.

Dircksen. Etude sur la composition chimique et la concentration moléculaire du liquide céphalo-rachidien. Thèse. Paris 1901.

Edinger. Die Ausführwege der Hypophyse. Archiv für mikroskopische Anatomie Bd. 78, 1911, S. 496.

Derselbe. Einführung in die Lehre vom Bau und den Verrichtungen des Nervensystems. Leipzig 1909.

Ehrlich. Beiträge zur experimentellen Pathologie und Chemotherapie. Leipzig 1909. Sonderabdrucke aus dem IV. Internationalen Kongreß für Irrenpflege 1910.

Derselbe. Das Sauerstoffbedürfnis des Organismus. Berlin 1885.

Engel. Über die Sekretionserscheinungen in den Zellen der Plexus choroidei des Menschen. Archiv für Zellforschung Bd. 2, Leipzig 1909.

Findlay. The choroid plexuses of the lateral ventricles of the brain, their histology normal and pathological. Brain. Vol. XXII, London 1899, S. 161.

Gierke. Das Glycogen in der Morphologie des Stoffwechsels. Beiträge zur pathologischen Anatomie. Bd. 37, 1905, S. 502.

Goldmann. Die äußere und innere Sekretion des gesunden und kranken Organismus im Lichte der vitalen Färbung. Teil I. Beiträge zur Chirurgie Bd. 54, 1909, S. 192.

Derselbe. Die äußere und innere Sekretion des gesunden und kranken Organismus im Lichte der vitalen Färbung. Teil II. Beiträge zur Chirurgie, Bd. 78, 1912. Beide Arbeiten als Sonderabdrucke bei H. Laupp, Tübingen.

Goldmann. Vitalfärbung und Chemotherapie. Berliner klinische Wochenschrift, September 1912.

Halliburton and Dixon. Journal of Physiology Bd. 40, 1910.

Heineke und Laewen. Experimentelle Untersuchung über Lumbalanästhesie. Langenbeck's Archiv Bd. 81, S. 373.

Hill. On cerebral aenaemia and the effects which follow ligation of arteries. Philosophical transactions of the Royal Society 1900.

Derselbe. Physiology and Pathology of the cerebral circulation, London 1896.

Hworostuchin. Zur Frage über den Bau des Plexus choroideus. Archiv für mikroskopische Anatomie Bd. 77, Bonn 1911, S. 232.

Jakob. Klinische und experimentelle Erfahrung über die durale Infusion. Deutsche medizinische Wochenschrift 1900, Bd. 26, S. 47 und S. 64.

Imhof. Anatomie und Entwicklungsgeschichte des Lumbalmarkes bei den Vögeln. Archiv für mikroskopische Anatomie und Entwicklungsgeschichte, Bonn 1905, Bd. 65, S. 498.

Kafka. Zur Frage der Permeabilität der Meningen. Med. Klinik 1910, S. 63.

Derselbe. Die Cerebrospinalflüssigkeit. Zeitschrift für die gesamte Neurologie und Psychiatrie Bd. 6, Heft 4 und 5, 1912.

Key und Retzius. Studien in der Anatomie des Nervensystems und des Bindegewebes. Theil 1 und 2, Stockholm 1875.

Klapp. Experimentelle Studien über Lumbalanästhesie. Langenbeck's Archiv Bd. 75, 1905, S. 151.

Klose und Vogt. Experimentelle Untersuchungen zur Spinalanalgesie. Mitteilungen aus den Grenzgebieten der Medizin und Chirurgie Bd. 19, 1909, S. 737.

Kramer. New York Med. Journal, March 1912.

Lewandowsky. Zur Lehre von der Cerebrospinalflüssigkeit. Zeitschr. für klinische Medizin Bd. 40, 1900, S. 480.

Loeper. Sur quelques points de l'histologie normale et pathologique des Plexus choroides de l'homme. Comptes rendus hebdomadaires de la Société de biologie Bd. 56, 1904, S. 1010.

Meyer. Über Glycogengehalt embryonaler und jugendlicher Organe. Breslau 1884. Doktordissertation.

Mott. The Cerebro-spinal fluid. Lancet 1910, July 2 & 9.

Neubert. Über Glycogenbefunde in der Hypophyse und im Centralnervensystem. Beiträge zur pathologischen Anatomie Bd. 45, 1909, S. 38.

Pettit et Gerard. Processus Sécrétoires dans les cellules de revêtement des plexus choroides des ventricules latéraux, consécutifs à l'administration de muscarine et d'éther. Comptes rendus hebdomadaires de la Société de Biologie. Paris Tome LIII, 1901, S. 825.

Dieselben. Sur la morphologie des plexus choroides du système nerveux central.

Dieselben. Action de quelques substances sur l'épithélium de revêtement des plexus choroides du système nerveux central. Comptes rendus hebdomadaires de la Société de Biologie. Tome LIV — 1902, Paris, S. 698 und 690.

Propping. Die Mechanik des Liquor cerebrospinalis und ihre Anwendung auf die Lumbalanästhesie. Mitteilungen aus den Grenzgebieten der Medizin und Chirurgie Bd. 19, 1909, S. 441.

Reichmann. Zur Physiologie und Pathologie des Liquor cerebrospinalis. Deutsche Zeitschr. für Nervenheilkunde Bd. 42, 1911, S. 1.

Reiner und Schnitzer. Cit. nach Mott. Lancet 1910.

Rotky. Untersuchungen über die Durchlässigkeit der Meningen für chemische Stoffe. Zeitschr. für klinische Medizin, Berlin 1912, Bd. 75, S. 94.

Schläpfer. Über den Bau und die Funktion der Epithelzellen des Plexus chorioideus. Beiträge zur pathologischen Anatomie, Supplementbd. 7, 1905, S. 101.

Schmorl. Liquor cerebrospinalis und Ventrikelflüssigkeit. Verhandlungen der Deutschen Pathologischen Gesellschaft. Erlangen 1910.

Schulemann. Vitalfärbung und Chemotherapie. Archiv der Pharmacie Bd. 250, 1912, S. 389.

Derselbe. Vitalfärbung und Chemotherapie. Archiv der Pharmacie Bd. 250, 1912, S. 252.

Derselbe. Zeitschrift für experimentelle Pathologie und Therapie Bd. 11, 1912.

Derselbe. Beiträge zur Vitalfärbung. Archiv für mikroskopische Anatomie Bd. 79, 1912, S. 223.

Saxer. Ependymepithel, Gliome und epitheliale Geschwülste des Centralnervensystems. Beiträge zur pathologischen Anatomie Bd. 32, 1902, S. 276.

Sicard. Les injections sous-arachnoidiennes et le liquide céphalorachidien Thèse. Paris 1901.

Spielmeyer. Die Trypanosomenkrankheiten und ihre Beziehung zu den syphilogenen Nervenkrankheiten. Jena 1908.

Spina. Pflügers Archiv 1899, Bd. 76, S. 204.

Stursberg. Ein Beitrag zur Kenntnis der Cerebrospinalflüssigkeit. Deutsche Zeitschrift für Nervenheilkunde 1911, Bd. 42, S. 325.

Tölken. Zur Pathologie der Hypophysis. Mitteilungen aus den Grenzgebieten der Medizin und Chirurgie Bd. 24, 1912, S. 633.

Widal, Sicard et Ravaut. Présence d'un pigment dérivé dans le liquide céphalorachidien au cours des ictères chroniques. Comptes rendus hebdomadaires de la Société de Biologie. Tome LIV — 1902 Paris, S. 159.

Yoshimura. Das histochemische Verhalten des menschlichen Plexus choroideus, Arbeiten aus dem Neurologischen Institut der Wiener Universität. Leipzig und Wien 1910. Bd. 18.

Die weitere Literatur ist in dem erschöpfenden Referate von Kafka (s. oben) 1912 zu finden.

Tafelerklärung.

Tafel I.

Fig. 1. Übersichtsbild vom Zentralnervensystem eines Rattenembryos. Glykogenfärbung nach Best.

a) Plexus chorioidei des Seitenventrikels.
b) Plexus chorioideus des III. Ventrikels.
c) Glykogenplatte median durch die Medulla oblongata verlaufend.
d) Glykogensäule der vorderen Kommissur des Rückenmarkes entsprechend.

Fig. 2. Rattenembryo. Glykogenfärbung nach Best.
Plexus chor. des Seitenventrikels.
Epithelzellen mit Glykogenkörnern angefüllt. Glykogenkörner zum Teil frei an der Oberfläche des Epithels.

Tafel II.

Fig. 1. Plexus chor. des Seitenventrikels einer Ratte. Vitalfärbung mit Trypanblau. Übersichtsbild. In den Epithelzellen vital gefärbte Granula.

Fig. 2. Plexuszotte bei starker Vergrößerung, Vitalfärbung mit Trypanblau.

a) Pyrrolzellen mit dunkelblau gefärbten groben Granuli.
b) Epithelzellen mit feinen, gleichfalls durch Trypanblau gefärbten Granuli. Kernfärbung durch Alaunkarmin.

Fig. 3. Übersichtsbild der Med. spinalis vom Kaninchen nach Injektion von 0.5 ccm einer 0.5 prozentigen Trypanblaulösung in den Lumbalsack. Diffuse Blaufärbung der Ganglienzellen des Vorder- und Hinterhornes mit deutlich ausgesprochener Kernfärbung. Desgleichen Blaufärbung der Pialsepten.

Fig. 4. Weiche Hirnhaut einer Ratte, nach subkutan vorgenommener Vitalfärbung durch Trypanblau. Die granulierten Pyrrolzellen, zum Teil in Häufchen, zum Teil freiliegend, sind auch vielfach entlang den Blutgefäßen angeordnet.

Tafel III.

Übersichtsbild des Zentralnervensystems eines Kaninchens, bei dem 0.5 ccm einer 0.5 prozentigen Trypanblaulösung vom Lumbalsack aus injiziert worden ist.

Dunkelfärbung des ganzen Rückenmarkes und des Hirnstammes. Desgleichen Dunkelfärbung des Opticus, der Sklera und Regio olfactoria, hellere Färbung der austretenden Wurzel, fast völlige Farblosigkeit der Großhirnhemisphäre.

c) dorsale Ansicht.
b) ventrale Ansicht.

Tafel IV.

a) Ganglienzelle aus dem Vorderhirn der Med. spinalis eines Kaninchens nach Injektion von 0.5 cm^3 einer 0.5 prozentigen Trypanblaulösung in den Lumbal-

sack. Neben deutlicher Kernfärbung diffuse Blaufärbung des Protoplasmas und seiner Fortsätze.

Mit phagocytären Einschlüssen.

b) Ganglienzelle aus dem Vorderhorn der Med. spinalis eines Hundes nach Injektion von 1 cm^3 einer 1 prozentigen Trypanblaulösung in den Lumbalsack. Gegenfärbung mit Alaunkarmin. Deutliche Granulafärbung in dem Protoplasma der Ganglienzelle und der Dendriten.

c) Starke Vergrößerung eines Gefäßes der Hirnrinde, an dem man, neben den fein granulierten Wandelelementen des perivaskulären Raumes, von der Fläche gesehen ähnliche, mit blau gefärbtem Protoplasma versehene Zellen an der Oberfläche der Gefäße erkennen kann.

d) Artifiziell erzeugte Leptomeningitis eines Hundes nach subduraler Injektion von 1 cm^3 einer 1 prozentigen Trypanblaulösung. Unter den Zellen des Infiltrates vital gefärbte Pyrrolzellen.

Berlin, gedruckt in der Reichsdruckerei.

Fig. 1.

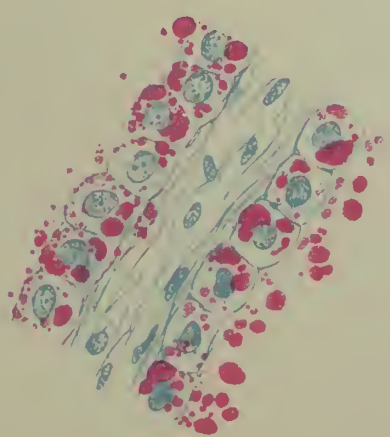

Fig. 2.

Edwin E. Goldmann: Vitalfärbung am Zentralnervensystem.

Taf. I.



Fig. 2.

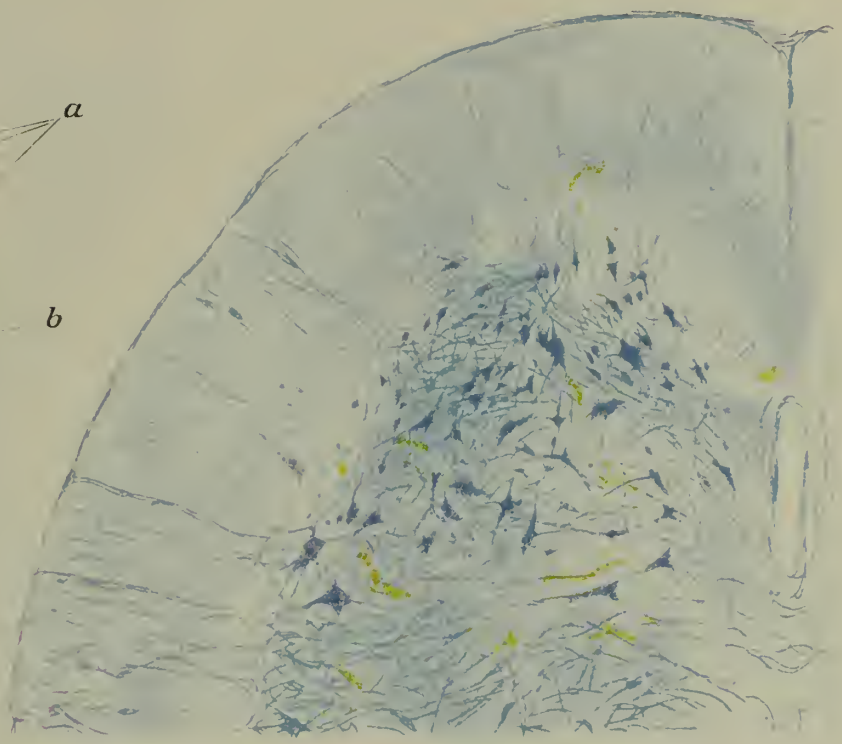

Fig. 3.

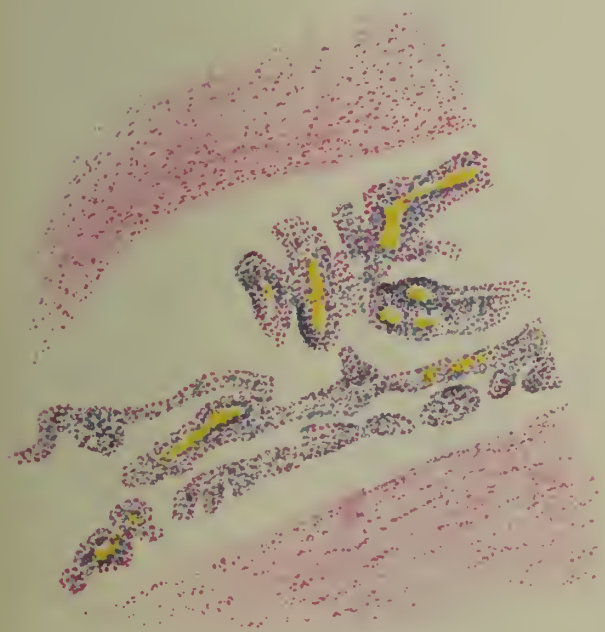

Fig. 1.

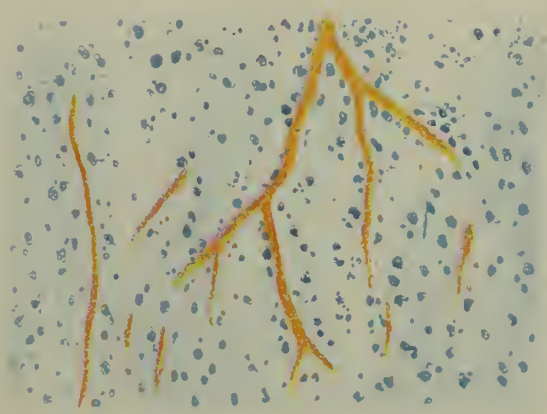

Fig. 4.

Edwin E. Goldmann: Vitalfärbung am Zentralnervensystem.

Taf. II.

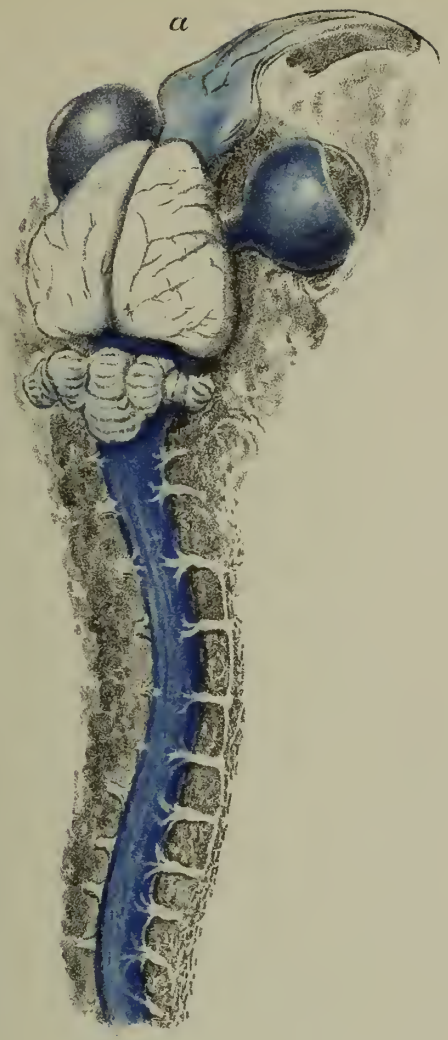

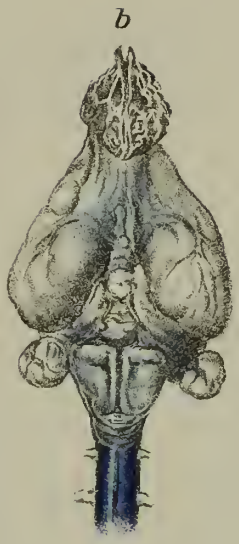

Edwin E. Goldmann: Vitalfärbung am Zentralnervensystem.

Taf. III.

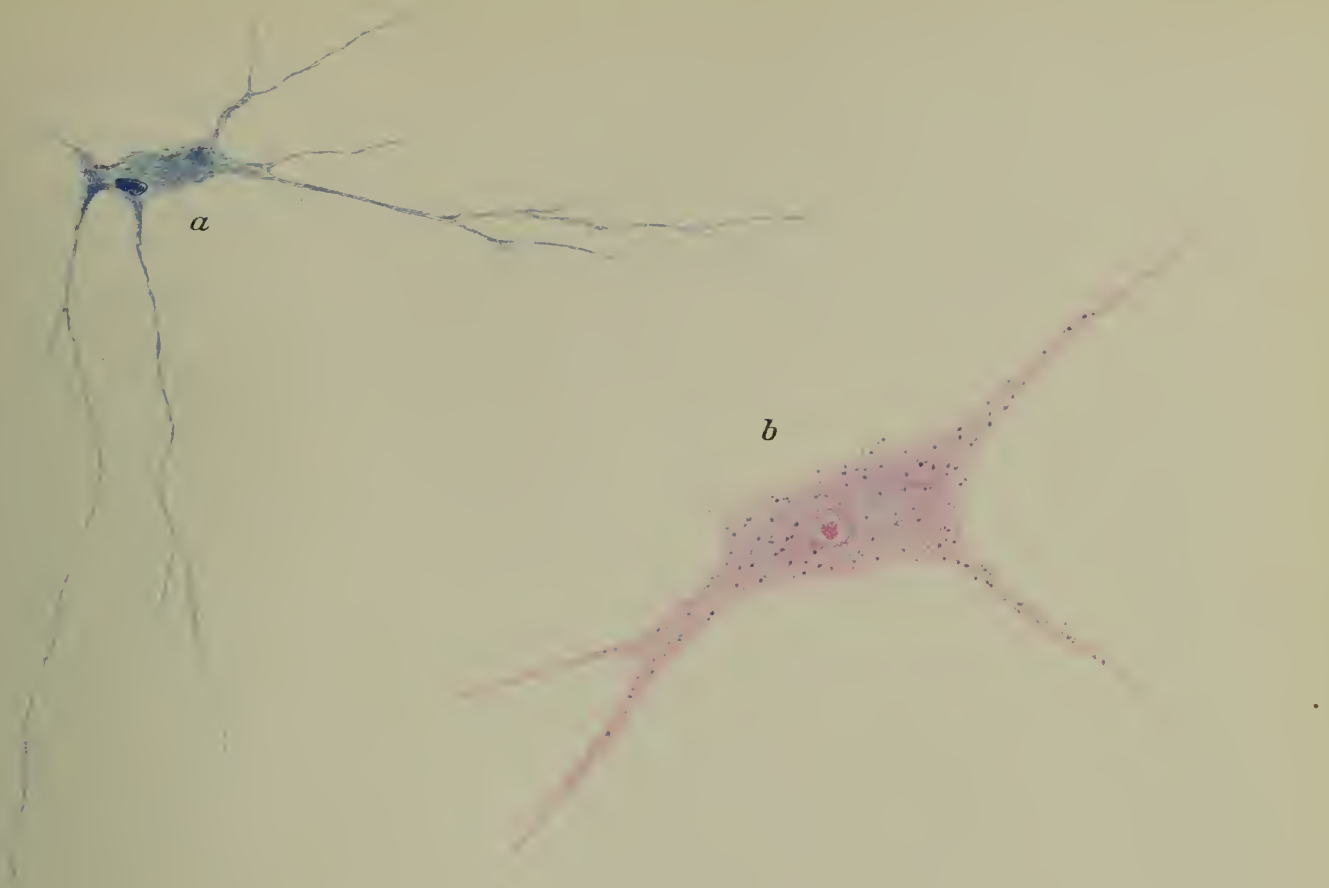

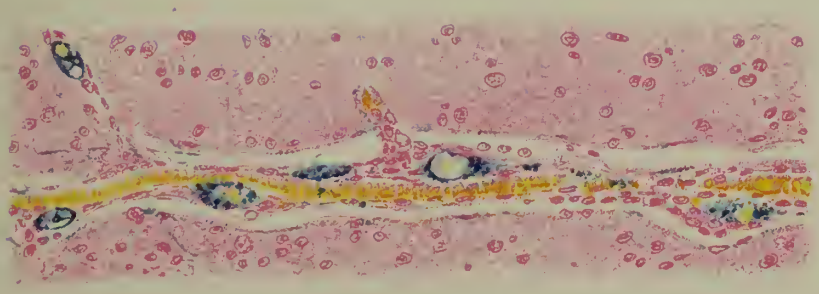

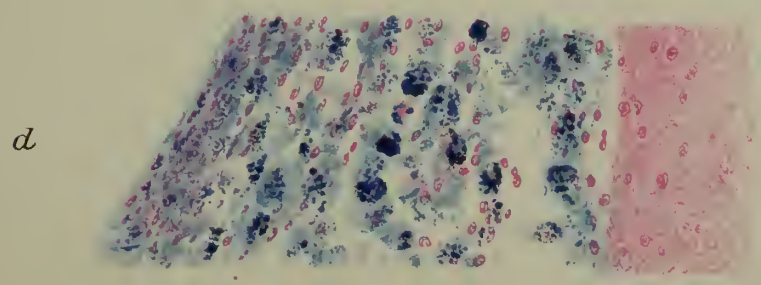

WELLCOME LIBRARY INSTITUTE

Edwin E. Goldmann: Vitalfärbung am Zentralnervensystem.

Taf. IV.

Sonderabdrucke aus den Abhandlungen der Akademie

von den Jahren 1907, 1908, 1909, 1910, 1911, 1912.

Physikalisch-mathematische Classe.

BRANCA: Sind alle im Innern von Ichthyosauren liegenden Jungen ausnahmslos Embryonen? 1907 . . . . . ℳ 2.—

STRUVE: Beobachtungen des Saturnstrabanten Titan am Königsberger und Berliner Refractor. 1907 . . . . . » 2.50

BRANCA: Fossile Flugthiere und Erwerb des Flugvermögens. 1908 . . . . » 2.—

WALDEYER: Der Processus retromastoideus. 1909. . . . . » 3.—

RUBENS: Gedächtnissrede auf Friedrich Kohlrausch. 1910 . . . . . » 1.—

LANDOLT †: Über die Erhaltung der Masse bei chemischen Umsetzungen. 1910 » 8.—

VAN'T HOFF: Gedächtnissrede auf Hans Heinrich Landolt. 1910 . . . . » 1.—

ENGLER und K. KRAUSE: Uber den anatomischen Bau der baumartigen Cyperacee *Schoenodendron Bücheri* ENGL. aus Kamerun. 1911 . . . . . » 2.—

FISCHER: Gedächtnissrede auf Jacobus Henricus van't Hoff. 1911 . . . . » 1.—

STRUVE: Bahnen der Uranustrabanten. Erste Abtheilung. Oberon und Titania. 1912 . . . . . » 5.50

E. MALONE: Über die Kerne des menschlichen Diencephalon. 1910 . . . ℳ 6.—

H. RECK: Das vulkanische Horstgebirge Dyngjufjöll. 1910. . . . . » 8.—

J. WALTHER: Die Sedimente der Taubenbank im Golfe von Neapel. 1910 . » 3.—

A. BERBERICH: Tafeln für die heliocentrischen Coordinaten von 307 kleinen Planeten. 1910 . . . . . » 5.50

J. PETERS: Einundzwanzigstellige Werthe der Functionen Sinus und Cosinus. 1911 » 3.—

R. ISENSCHMID: Zur Kenntniss der Grosshirnrinde der Maus. 1911 . . . . » 4.50

P. RÖTHIG: Zellanordnungen und Faserzüge im Vorderhirn von *Siren lacertina*. 1911 . . . . . » 4.—

M. NEIDING: Über die Kerne des Diencephalon bei einigen Säugethieren. 1911 » 6.—

K. AGADSCHANIANZ: Über die Kerne des menschlichen Kleinhirns. 1911 . . » 1.50

L. LICHTENSTEIN: Beweis des Satzes, dass jedes hinreichend kleine, im wesentlichen stetig gekrümmte, singularitätenfreie Flächenstück auf einen Theil einer Ebene zusammenhängend und in den kleinsten Theilen ähnlich abgebildet werden kann. 1911 . . . . . » 2.50

A. JOHNSEN: Die Gesteine der Inseln S. Pietro und S. Antioco (Sardinien). 1912 » 5.50

H. KLAATSCH: Morphologische Studien zur Rassendiagnostik der Turfanschädel. 1912 . . . . . » 5.—

E. KÖTTER: Über den Grenzfall, in welchem ein ebenes Fachwerk von n Knotenpunkten und $2n-3$ Stäben oder ein räumliches Fachwerk von n Knotenpunkten und $3n-6$ Stäben nicht mehr statisch bestimmt ist. 1912 . . » 5.50

Berlin, gedruckt in der Reichsdruckerei.